

# Manual sobre el uso veterinario del interferón

2<sup>a</sup>  
edición

# Colaboradores

Dr. Diane Addie (*Reino Unido*)  
Dr. Stefano Bo (*Italia*)  
Prof. Canio Buonavoglia (*Italia*)  
Dr. Guy Camy (*Francia*)  
Prof. Luc Chabanne (*Francia*)  
Dr. Yves Charlot (*Suiza*)  
Dr. Laura Delgadillo (*México*)  
Prof. Katrin Hartmann (*Alemania*)  
Dr. Philippe Hennet (*Francia*)  
Prof. Johannes Hirschberger (*Alemania*)  
Prof. Marian C. Horzinek (*Países Bajos*)  
Dr. Olivier Jongh (*Francia*)  
Prof. Zdenek Knotek (*República Checa*)  
Prof. Jean Lindenmann (*Suiza*)  
Prof. Gregory K. Ogilvie (*Estados Unidos*)  
Dr. Viktor Paluš (*República Checa*)  
Prof. Alain Régnier (*Francia*)  
Dr. Romain Rigaud (*Francia*)  
Dr. Suzanne Ritz (*Alemania*)  
Prof. Etienne Thiry (*Bélgica*)  
Dr. Félix Vallejo López (*España*)

*Esta obra fue coordinada por la Dra. Karine De Mari (Francia)*



*Prof. Marian C. Horzinek, Bilthoven, Países Bajos*

# Prólogo

El sistema inmunitario es el elemento central para la supervivencia de los metazoos. Cualquier lactante, cachorro o gatito, vulnerable inmunitariamente, sólo puede sobrevivir al ataque de, por ejemplo, un virus, gracias a su sistema inmunitario “natural”: ese es el verdadero salvavidas que entra en acción inmediatamente cuando se produce una agresión microbiana. En lo que respecta a la evolución, el sistema inmunitario es muy antiguo: los nematodos ya tenían uno. Hablando de salvavidas, los interferones interfieren con la replicación viral. Su descubrimiento en 1957 por Alick Isaacs y Jean Lindenmann fue espectacular; aunque cualquier estudiante de primer año habría podido realizar el experimento que llevó al descubrimiento. Los investigadores hallaron que las células de la membrana corioalantoidea de huevos de gallina embrionados incubados con el virus de la gripe liberan una proteína no viral, que protege las células que no están infectadas contra la infección por el mismo virus y por cualquier otro virus no relacionado. Entre tanto, la investigación sobre el interferón (IFN) ha avanzado a un estado en el que tenemos un conocimiento muy vasto de las propiedades moleculares y biológicas de la molécula. Su modo de acción ha sido dilucidado: los IFN se unen a receptores específicos en la membrana plasmática de las células, con lo cual se activa una compleja cascada transcripcional que lleva a la

regulación al alza de >20 genes celulares. Juntos, esos procesos inducen un "estado antiviral" en la célula. A diferencia de los anticuerpos, los IFN se secretan transitoriamente como respuesta a las infecciones virales. Casi cualquier virus induce la liberación de IFN, y éstos se multiplican en casi cualquier tipo de células y en todas las especies vertebradas; sin embargo, la mayoría de IFN son específicos para el huésped: los IFN de ratones no son eficaces en los seres humanos y viceversa, pero el IFN felino actúa en células caninas (debido a la semejanza evolutiva de estos carnívoros).

Por otra parte, no son específicos para cada virus: los IFN inducidos durante un episodio de moquillo son eficaces contra una infección por parvovirus, a nivel local y/o después de su distribución por todo el organismo. Los IFN se producen en cuanto se libera la progenie viral de células infectadas y su actividad (antiviral) directa se relaciona con la recuperación. Pero aún hay más: algunos IFN también poseen actividad indirecta (inmunomoduladora) de acción inmediata, como la activación de células NK, lisis de células diana, y también de acción retardada, como el aumento de la expresión de moléculas MHC clase I, presentación a células T CD8 y muerte citotóxica. Por último, tienen un efecto antitumoral bien documentado.

Todo esto sería simplemente interesante, pero no importante si no se hubieran descubierto sus aplicaciones en medicina. En efecto, los IFN tipo I, aprobados por la FDA desde 1986, se utilizan contra la hepatitis B y C, solos o en combinación con el antiviral ribavirina, con una eficacia terapéutica que se acerca al 70%. Se ha demostrado que el tratamiento de la hepatitis C aguda con IFN alfa-2b previene la hepatitis crónica. En medicina veterinaria, los primeros fueron los gatos: la primera vacuna definida químicamente en la medicina de los animales de compañía –contra la leucemia felina (Leucogen®)– y el primer modificador biológico de la respuesta –IFN omega felino– fueron desarrollados mediante ingeniería genética y comenzaron a comercializarse. Este libro da testimonio de la firme decisión de VIRBAC de llevar la innovación a la medicina de los animales de compañía.

*Prof. Jean Lindenmann, Gockhausen, Suiza*



# Comentario

En su prólogo, el Prof. Horzinek menciona que cualquier estudiante de primer año podría haber realizado los experimentos que llevaron a la descripción del IFN. ¡Eso es muy cierto! De hecho, Alick Isaacs (1921 – 1967) y yo éramos estudiantes de primer año (del IFN). Después de observar que la actividad de nuestras preparaciones cubría diversos virus, no dudamos en poner a prueba el IFN de pollo que teníamos (más tarde supimos que sólo contenía una cantidad casi inexistente de la sustancia activa) en una especie diferente, en piel de conejo. D.A.J. Tyrrell fue el primero en observar que el IFN parecía específico para cada especie. Así, Kari Cantell, con el propósito de darle utilidad al IFN en ensayos con seres humanos, comenzó a producir IFN en glóbulos blancos obtenidos de donaciones de sangre humana. Pero el IFN no es independiente de la especie en la que se produce y tampoco es estrictamente específico para cada especie. No resulta sorprendente que el IFN felino actúe tanto en gatos como en perros, aunque el mecanismo exacto que permite que ciertos IFN atraviesen barreras de especie no es del todo comprendido. Siento una gran satisfacción al pensar que nuestros esfuerzos desde hace 50 años puedan ayudar a nuestros mejores amigos, los gatos y los perros. Alick Isaacs –que, cuando yo lo conocí, tenía un perro muy viejo y, a veces, incontinente al que quería mucho–, sentiría la misma satisfacción si estuviera vivo.





Dra. Karine De Mari, Francia

# Introducción

El éxito de la **primera edición**, traducida a **5 idiomas** y distribuida entre profesionales de toda Europa y otras partes del mundo, me permitió cumplir mi promesa: *“El manual será actualizado y se publicarán nuevas ediciones”*.

El objetivo del **Manual sobre el uso veterinario del interferón** es brindar una fuente práctica de información a los profesionales que atienden animales de compañía que les resulte útil en la práctica diaria. Este manual presenta enfermedades caninas y felinas en las que la inmunoterapia podría ser una herramienta terapéutica útil. También se podría haber llamado: *“¿Cómo puedo tratar esta enfermedad usando interferón omega de origen felino?”*.

**El interferón omega recombinante de origen felino** (rFelFN- $\omega$ ) fue el primer interferón veterinario disponible en Europa, Australia, Nueva Zelanda y México, y sigue siendo el único disponible. Lleva usándose más de 5 años con un alto grado de satisfacción. El interferón omega felino, al igual que todos los interferones, posee propiedades antivirales, inmunomoduladoras y antiproliferativas (además de angiostáticas). Esta molécula de alta tecnología desarrollada por la ingeniería genética ofrece una amplia variedad de aplicaciones gracias a sus propiedades.

Al principio de su desarrollo, sólo se investigaron sus propiedades antivirales; por eso el interferón omega felino se registró para tratar la enfermedad por parvovirus canino en 2001 y las infecciones por retrovirus felino en 2004. No obstante, sus propiedades permiten que la molécula también se use para modular la respuesta inmunitaria y también en oncología, aunque se necesitan datos de estudios clínicos controlados para avalar esa noción.

La inmunología es la rama más dinámica de las ciencias biomédicas, y ha evolucionado día a día, en especial después del enorme avance en 1983, cuando Luc Montagnier y col. descubrieron el VIH-I. En la actualidad, el uso de los interferones está muy difundido en la medicina humana, no sólo para tratar enfermedades infecciosas sino también en oncología (por ej., carcinoma renal, melanoma). En el año 2007, se cumplieron **50 años desde el descubrimiento de los interferones** (Isaacs y Lindenmann, 1957). Para celebrar ese importante evento, se organizó una reunión internacional en París con inmunólogos de todo el mundo, con la presencia de Jean Lindenmann en persona, que aceptó escribir unas palabras para esta Segunda edición.

La **Segunda edición** tiene una distribución similar para cada enfermedad, y la información se presenta en tres partes:

- conocimientos recientes sobre la enfermedad
- casos clínicos tratados con rFelFN- $\omega$
- un protocolo de una página.

Se ha realizado una edición y actualización exhaustivas del libro, que incluye casos clínicos nuevos. En esta **Segunda edición**, se presentan datos recientes sobre enfermedades adicionales (fibrosarcoma felino, panleucopenia, moquillo canino). La mayoría de los protocolos fueron actualizados teniendo en cuenta la experiencia práctica y los ensayos clínicos.











Diecinueve autores (procedentes de clínicas veterinarias y académicos) de Europa, los Estados Unidos y México colaboraron en esta nueva edición y me gustaría darles las gracias por su respuesta, conocimiento y experiencia, y por el tiempo y la energía que aceptaron dedicar a este proyecto.


Espero que disfruten de esta nueva edición del **Manual sobre el uso veterinario del interferón.**

# Índice

<b>Colaboradores</b>	-	3
<b>Prólogo</b> - Marian C. Horzinek	-	5
<b>Comentario</b> - Jean Lindenmann	-	7
<b>Introducción</b> - Karine De Mari	-	9
<b>Enfermedad</b> - Canio Buonavoglia	-	18
<b>Caso clínico</b> - Romain Rigaud	-	25
<b>Protocolo</b>	-	29
<b>Enfermedad</b> - Luc Chabanne	-	32
<b>Caso clínico</b> - Laura Delgadillo	-	44
<b>Protocolo</b>	-	49
<b>Enfermedad 1</b> - Katrin Hartmann	-	54
<b>Enfermedad 2</b> - Katrin Hartmann	-	66
<b>Caso clínico 1</b> - Zdenek Knotek & Viktor Paluš	-	77
<b>Caso clínico 2</b> - Yves Charlot	-	81
<b>Protocolo</b>	-	85
<b>Enfermedad</b> - Etienne Thiry	-	88
<b>Caso clínico</b> - Stefano Bo	-	95
<b>Protocolo</b>	-	105
<b>Enfermedad</b> - Philippe Hennet	-	108
<b>Caso clínico 1</b> - Philippe Hennet	-	116
<b>Protocolo</b>	-	121
<b>Caso clínico 2</b> - Guy Camy	-	122
<b>Protocolo</b>	-	129
<b>Enfermedad</b> - Diane Addie	-	132
<b>Caso clínico</b> - Katrin Hartmann & Suzanne Ritz	-	147
<b>Protocolo</b>	-	153
<b>Enfermedad</b> - Alain Régnier	-	156
<b>Caso clínico</b> - Olivier Jongh	-	163
<b>Protocolo</b>	-	169
<b>Enfermedad</b> - Gregory K. Ogilvie	-	172
<b>Caso clínico</b> - Johannes Hirschberger	-	186
<b>Protocolo</b>	-	191
<b>Enfermedad</b> - Félix Vallejo López	-	194
<b>Caso clínico</b> - Félix Vallejo López	-	203
<b>Protocolo</b>	-	209
<b>Lista de abreviaturas</b>	-	210

_____	 Infección por parvovirus canino	17
_____	 Moquillo canino	31
_____	 Infecciones por retrovirus felinos	53
_____	 Infección por calicivirus felino	87
_____	 Gingivoestomatitis felina crónica	107
_____	 Peritonitis infecciosa felina	131
_____	 Queratitis herpética felina	155
_____	 Fibrosarcoma felino	171
_____	 Panleucopenia felina	193

# Un perro...



# ¡para toda la vida!


*“El que haya dicho que no se puede comprar la felicidad se  
olvidó de los cachorritos”  
Gene Hill*

*“Un perro se ríe con la cola”  
Paul Neuhuys*

*“Los perros son nuestra conexión con el paraíso. No conocen  
la maldad ni la envidia o el descontento. Sentarse con un  
perro en una colina durante una tarde gloriosa es volver al  
Jardín del Edén, donde no hacer nada no era aburrimiento...  
sino paz”  
Milan Kundera*



# Infección por parvovirus canino





**Canio Buonavoglia** - DVM, Prof.

*Profesor de Enfermedades infecciosas de los animales*

*Facultad de Medicina Veterinaria, Universidad de Bari, ITALIA*

*correo electrónico: c.buonavoglia@veterinaria.uniba.it*

# Enfermedad

## Infección por parvovirus canino

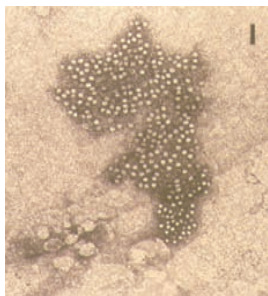
### Introducción

A principios de la década de 1970, se observó una nueva y grave infección por parvovirus en cachorros de todo el mundo (Appel et al., 1979). El virus recibió el nombre de parvovirus canino tipo 2 (CPV-2) para distinguirlo del parvovirus descrito anteriormente, el virus diminuto canino (CMV o CPV-1), que no estaba relacionado con CPV-2 a nivel antigénico (Carmichael and Binn, 1981). Mediante análisis secuencial se ha demostrado que el CPV-2 está estrechamente relacionado con el parvovirus felino (FPV) y también con parvovirus de mapache, visón y zorro ártico. La variación de nucleótidos de CPV con respecto a FPV es inferior a 0,5%. En consecuencia, parece que el CPV se originó directamente del FPV o indirectamente por medio de adaptación en huéspedes intermedios (carnívoros salvajes) (Parrish, 1999).

Entre 1979 y 1980, se identificó una variante antigénica de CPV-2 en varios países distintos y la variante recibió el nombre de **CPV tipo 2a**. A mediados de la década de 1980, el virus sufrió otro cambio antigénico y la nueva variante fue llamada **CPV tipo 2b**. En la actualidad, las variantes antigénicas de los parvovirus caninos han reemplazado por completo el tipo 2 original, que se sigue usando en la mayoría de las preparaciones de vacunas, y su distribución es muy diversa entre las poblaciones caninas de todo el mundo (Parrish et al., 1988, 1991). Se están produciendo más variaciones antigénicas/genéticas de CPV-2, como lo indica la aparición de CPV con mutaciones poco habituales, detectables en la mayoría de las cepas recientes de todo el mundo, y esto incluye la nueva variante **CPV tipo 2c** (Buonavoglia et al., 2001; Martella et al., 2004; Nakamura et al., 2004).



## Etiología



- Familia: *Parvoviridae*
- Género: Parvovirus
- Parvovirus canino tipos 2a y 2b
- Virus ADN sin envoltura
- Replicación intranuclear (inclusiones)
- Tropismo: enterocitos, células hematopoyéticas
- Sensible a formol (0,2%), hipoclorito de sodio (lejía doméstica común)
- Muy resistente en el ambiente (varios meses)

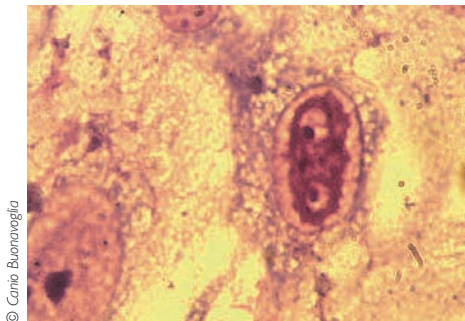
(Foto 1) Parvovirus canino - Observación con microscopio electrónico.

## Transmisión

- **Horizontal**
- **Indirecta:** a través del medio ambiente
- **Directa:** fecal-oral

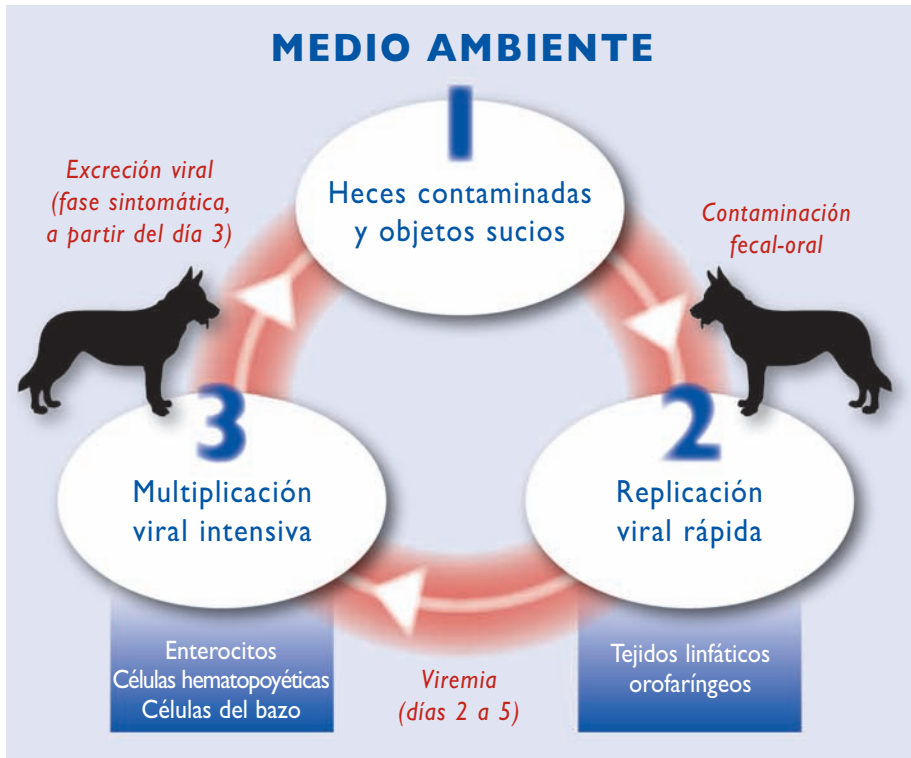
## Patogenia

La vía natural de infección es la ingesta de heces o material contaminados. **Después de la infección oronasal**, la replicación del CPV-2 en el tejido linfoide faríngeo y en las placas de Peyer genera la viremia libre y unida a células, a la que sigue la colonización de otros tejidos linfáticos (bazo, timo, amígdalas, ganglios linfáticos retrofaríngeos y mesentéricos) dentro de 1 a 3 días postinfección (dpi). A los 4-5 dpi, el CPV-2 se puede hallar en las células epiteliales del intestino delgado, en especial en las **criptas del epitelio**, que representa la **diana de la infección por CPV-2**. El alcance de la afectación a los linfocitos determina la gravedad de



(Foto 2) Cuerpos de inclusión intranuclear en cultivos celulares.

la enfermedad clínica. La eliminación del virus en las heces depende de la gravedad de la infección intestinal y se puede observar al dpi 3, con un punto máximo en los dpi 5 a 6 junto con la aparición de signos clínicos. La aparición de anticuerpos séricos, que alcanza los valores máximos a un dpi de 7 a 10, produce una reducción viral progresiva en los tejidos linfáticos y el intestino. Después, la excreción viral en las heces disminuye y el CPV-2 ya no se puede detectar con los métodos tradicionales, aun en presencia de lesiones intestinales graves (Appel and Parrish, 1987). Sin embargo, las herramientas moleculares (Decaro et al., 2005) permitieron detectar títulos bajos de ADN viral durante un máximo de 45-50 días, en las heces y la sangre.



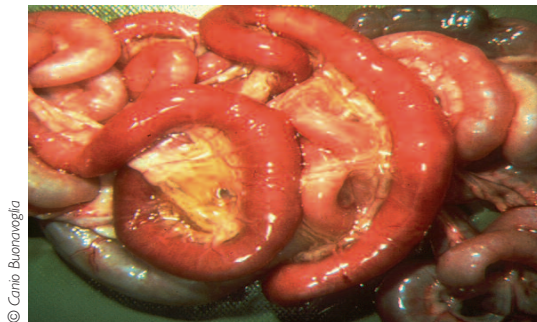## Signos clínicos

El CPV-2 provoca una forma grave de **enteritis hemorrágica** (foto 3) en los cachorros jóvenes. Después de un período de **incubación de 4 a 7 días**, los cachorros infectados presentan depresión, inapetencia, fiebre y leucopenia, acompañados de vómitos intensos. La diarrea suele aparecer después de 6 a 24 horas y se caracteriza por heces semilíquidas o líquidas, que parecen grises o amarillentas con rastros de sangre o, con frecuencia, con hemorragia. Los vómitos y la diarrea llevan a una deshidratación marcada y pérdida de

peso, con la posibilidad de que se produzca la muerte entre 2 y 3 días después de la aparición de los signos clínicos. La tasa de mortalidad es variable y los cachorros pueden recuperarse espontáneamente (Appel and Parrish, 1987).

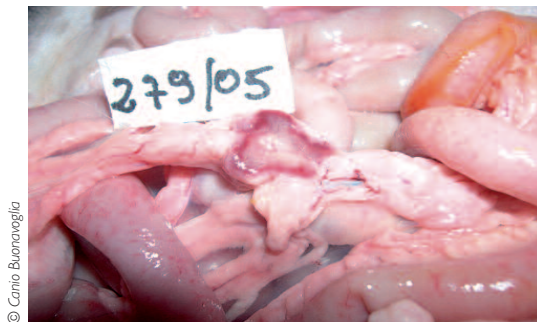Signos generales	Signos gastrointestinales	Signos hematológicos
Postración Depresión Deshidratación Shock	Vómitos Diarrea hemorrágica	Leucocitosis rápida Linfopenia/ leucopenia*

\* La gravedad de la linfopenia/leucopenia tiene valor pronóstico.



© Camilo Buonavoglia

(Foto 3)  
Enteritis  
hemorrágica.



© Camilo Buonavoglia

(Foto 4) Linfadenitis  
hemorrágica.

## Enfoque diagnóstico

### ➤ Clínico:

- Edad del cachorro (6 semanas - 6 meses de vida)
- Postración
- Vómitos
- Diarrea hemorrágica



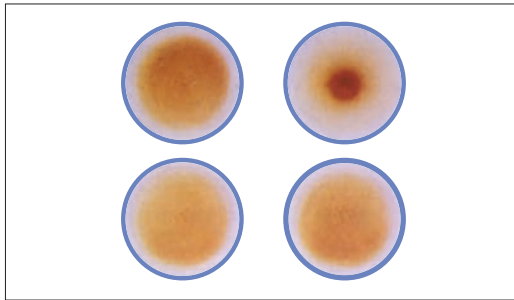
## ➤ Viroológico:

A realizar con muestras de heces.

### Pruebas de CPV

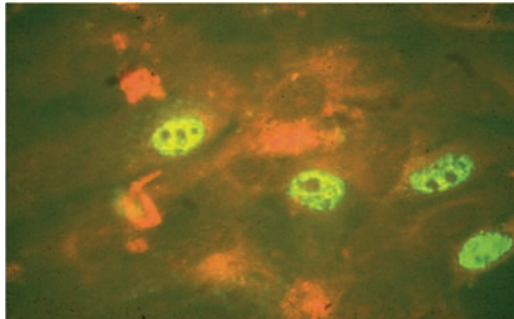
- Inmunoquimografía/test ELISA (kit para hacer en la clínica)
- Hemaglutinación (análisis de laboratorio)
- Aislamiento de virus en cultivos celulares (análisis de laboratorio)
- PCR (análisis de laboratorio)
- PCR en tiempo real (test cuantitativo / análisis de laboratorio)
- Sondas para ligandos de unión al surco menor (MGB) (test cuantitativo / análisis de laboratorio)

(Foto 5) Ensayo de hemaglutinación (control negativo en el pocillo superior derecho).



© Canio Buonavoglia

(Foto 6) Ensayo de inmunofluorescencia en cultivos celulares (tinción intranuclear verde).



© Canio Buonavoglia



En una etapa avanzada de la enfermedad, las pruebas diagnósticas tradicionales pueden arrojar resultados falsos negativos y sólo los métodos basados en PCR resultan útiles para un diagnóstico fiable. (Desario et al., 2005).

- En cachorros muertos, las pruebas se deben realizar con las heces extraídas de la ampolla del recto o, si se considera la viremia a largo plazo, de los órganos internos.
- Los ensayos con sondas para MGB (ver la sección Pruebas de CPV) fueron creados para identificar las variantes de CPV (2a, 2b y 2c) (Decaro et al., 2006a) y para distinguir entre cepas de vacunas y cepas de campo, lo cual es particularmente útil cuando un cachorro desarrolla gastroenteritis poco después de recibir una vacuna contra CPV (Decaro et al., 2006b).

## ➤ Serológico:

### Prueba de inhibición de la hemaglutinación

- De valor limitado para el diagnóstico de infección,
- Útil para determinar el estado inmunitario de los cachorros antes de la vacunación.

## Tratamiento

El tratamiento de la gastroenteritis por CPV-2 es principalmente de **apoyo** y consiste en la administración de líquidos por **vía IV** para restituir la pérdida de agua y electrolitos provocada por los vómitos y la diarrea. También se recomienda un tratamiento con antibióticos de amplio espectro para prevenir o controlar infecciones bacterianas concurrentes (Pollock and Carmichael, 1990).

## Tratamiento colectivo

### ➤ Profilaxis sanitaria:

Debido a la alta resistencia del CPV-2, es muy difícil realizar una profilaxis sanitaria. Los cachorros infectados por CPV 2 deben aislarse de los cachorros sanos; la desinfección de criaderos o residencias caninas con una **solución de hipoclorito de sodio** es una buena medida para reducir la contaminación ambiental por parvovirus (Appel and Parrish, 1987).

### ➤ Interferencia de anticuerpos maternos (AM) en la vacunación de los cachorros:

Los AM inhiben la respuesta inmunitaria activa a las vacunas durante el **“período crítico”** que dura de 2 a 5 semanas o más (por lo general, de 5 a 12 semanas de edad). El obstáculo de los AM se puede sortear usando vacunas de virus atenuadas con “títulos altos” o mediante la administración por vía intranasal de vacunas de virus atenuadas. Un aspecto importante se relaciona con la variante de CPV utilizada en la preparación de la vacuna. Teniendo en cuenta que el CPV “antiguo” ha desaparecido por completo en la población canina y que la mayoría de las vacunas autorizadas se preparan con el virus CPV-2, sería útil administrar vacunas que contengan variantes antigénicas.

## Referencias seleccionadas

- Appel M.J.G., Scott W.F., and Carmichael L.E. (1979) Isolation and immunization studies of canine parvo-like virus from dogs with haemorrhagic enteritis. *Vet. Rec.* 105, 156-159.
- Appel M.J.G. and Parrish C.R. (1987) Canine Parvovirus Type 2. In: M.J.G.Appel (ed), *Virus Infections of Carnivores, Elsevier Science Publisher, Amsterdam*, 69-92.
- Buonavoglia C., Martella V., Pratelli A., Tempesta M., Cavalli A., Buonavoglia D., Bozzo G., Elia G., Decaro N., and Carmichael L.E. (2001) Evidence for evolution of canine parvovirus type-2 in Italy. *J. Gen. Virol.* 82, 3021-3025.
- Carmichael L.E. and Binn L.N. (1981) New enteric diseases in the dog. *Adv. Vet. Sci. Comp. Med.* 25, 1-37.
- Decaro N., Elia G., Martella V., Desario C., Campolo M., Di Trani L., Tarsitano E., Tempesta M., Buonavoglia C. (2005) A real-time

PCR assay for rapid detection and quantitation of canine parvovirus type 2 DNA in the feces of dogs. *Vet. Microbiol.* 105, 19-28.

- Decaro N., Elia G., Martella V., Campolo M., Desario C., Camero M., Cirone F., Lorusso E., Lucente M.S., Narcisi D., Scalia P., Buonavoglia C. (2006a) Characterisation of the canine parvovirus type 2 variants using minor groove binder probe technology. *J. Virol. Methods* 133, 92-99.
- Decaro N., Elia G., Desario C., Roperto S., Martella V., Campolo M., Lorusso A., Cavalli A., Buonavoglia C. (2006b) A minor groove binder probe real-time PCR assay for discrimination between vaccine and field strains of canine parvovirus type 2. *J. Virol. Methods*
- Desario C., Decaro N., Campolo M., Cavalli A., Cirone F., Elia G., Martella V., Lorusso E., Camero M., Buonavoglia C. (2005). Canine parvovirus infection: which diagnostic test for virus? *J. Virol. Methods* 121, 179-185.
- Martella V., Cavalli A., Pratelli A., Bozzo G., Camero M., Buonavoglia D., Narcisi D., Tempesta M., Buonavoglia C. (2004) A canine parvovirus mutant is spreading in Italy. *J. Clin. Microbiol.* 42, 1333-1336.
- Nakamura M., Tohya Y., Miyazawa T., Mochizuki M., Phung H.T., Nguyen N.H., Huynh L.M., Nguyen L.T., Nguyen P.N., Nguyen P.V., Nguyen N.P., Akashi H. (2004) A novel antigenic variant of canine parvovirus from a Vietnamese dog. *Arch. Virol.* 149, 2261-2269.
- Parrish C.R. (1999) Host range relationships and the evolution of canine parvovirus. *Vet. Microbiol.* 69, 29-40.
- Parrish C.R., O'Connell P.H., Evermann J.F., and Carmichael L.E. (1988) Global spread and replacement of canine parvovirus strains. *J. Gen. Virol.* 69, 1111-1116.
- Parrish C.R., Aquadro C.F., Strassheim M.L., Evermann J.F., Sgro J.-Y., and Mohammed H.O. (1991) Rapid antigenic-type replacement and DNA sequence evolution of canine parvovirus. *J. Virol.* 65, 6544-6552.
- Pollock R.V.H and Carmichael L.E. (1990) Canine Viral Enteritis. In: C.E. Greene (ed), *Infectious Diseases of the Dog and Cat*, W.B. Saunders Company, Philadelphia, 268-287

**Romain Rigaud - DVM**

ENVL (Facultad Nacional de Veterinaria de Lyon, Francia)

Certificado de estudios aplicados en en Medicina Interna

Clinique vétérinaire des étangs, espace Humbert,

Avenue de la mer, 34470 Perols, FRANCIA



# Caso clínico

## Caso clínico de una infección por parvovirus canino

**Raza:**

Boxer

**Sexo:**

macho

**Edad:**

9 meses

**Motivo de consulta:**vómitos, diarrea  
con sangre**Síntomas principales:**letargo, vómitos,  
diarrea, deshidratación

### Historia

Un macho Boxer de 9 meses de edad y 20 kilos de peso, con un protocolo de vacunación adecuado (moquillo, adenovirus, parvovirus, leptospirosis, rabia + tos de las perreras - parainfluenza a las 10 semanas de edad; DAPLR + KC-P a las 14 semanas de edad) y adecuadamente desparasitado (todos los meses hasta la edad de 6 meses) se presentó en la consulta por un cuadro de vómitos y diarrea hemorrágica que había progresado durante las 24 horas previas. El animal había acudido a la consulta 48 horas antes debido a letargo y falta de apetito. El examen clínico había mostrado dermatitis pirotraumática e hipertermia, con 40,4°C; en ese momento se prescribió un antibiótico oral (amoxicilina) más corticoesteroides locales.

## Examen físico

El animal estaba **muy deprimido** (postrado) y con **deshidratación grave** (más de 10%: con pliegue cutáneo evidente y persistente, membranas mucosas resacas, enoftalmia). Se registró una temperatura de 39,6°C y la palpación abdominal era dolorosa. Borborismo audible.

## Diagnóstico diferencial

En un cachorro bien alimentado y desparasitado con gastroenteritis aguda, fiebre y marcada alteración del estado general, el diagnóstico diferencial es el siguiente:

- Oclusión intestinal (vólvulo, intususcepción) u obstrucción intestinal (cuerpo extraño)
- Gastroenteritis infecciosa
  - Parasitaria (coccidiosis – giardiasis)
  - Bacteriana (*salmonella* – *clostridium* – *campylobacter* – sobrecrecimiento bacteriano saprofítico)
  - Viral (parvovirus – coronarivirus)
- Problema abdominal extra-intestinal (pancreatitis – hepatitis – hipoadrenocorticismo).

## Exámenes complementarios

➤ Análisis de orina con tira reactiva: proteinuria +++; gravedad específica de 1,030.

➤ Análisis de sangre:  
el hemograma mostró linfopenia, con 861 linfocitos/mm<sup>3</sup> (1000 – 4000). Con respecto a la bioquímica sanguínea, se observó hipopotasemia con 3 mmol/L (3,7 – 5,8 mmol/L).  
La electroforesis de proteínas séricas mostró un pico de  $\alpha_2$ -globulinas a 20,6 g/L (5 – 13).

➤ **Parvotest positivo.**

## Diagnóstico

Con la anamnesis, los síntomas y los resultados de los análisis de laboratorio (linfopenia – Parvotest positivo), **se confirmó el diagnóstico de infección parvoviral.**



## Tratamiento

El perro fue hospitalizado y se inició **tratamiento sintomático** para la gastroenteritis aguda:

- Corrección del déficit de fluidos y electrolitos:
  - Mantenimiento  $50\text{mL/kg}/24\text{h} = 1\text{ L}$  (750 mL glucosa + 250 mL RL) + KCl (26 mmol/L)
  - Deshidratación 10 %  $100\text{mL/kg}/24\text{h} = 2\text{ L}$  de RL
- Antibióticos (cefalexina IV durante 12 horas)
- Antieméticos (metoclopramida + metopimazina) en forma de bolo por vía IV y fluidos
- Citoprotección intestinal (fosfato de aluminio)

En vista de la marcada alteración del estado general del animal, **se inició tratamiento con interferón omega felino** recombinante a la dosis recomendada: 2,5 MU/kg/d IV durante 3 días consecutivos.

## Resultados y seguimiento

El perro quedó hospitalizado durante una semana.

- Después de 24 horas, los signos clínicos de deshidratación desaparecieron pero la diarrea y los vómitos ocasionales persistieron. La fiebre se resolvió y el perro recobró un estado de conciencia satisfactorio a pesar de que el letargo continuó.
- Después de 48 horas, el perro era capaz de levantarse a ratos; las heces eran blandas pero de coloración normal. El perro vomitó con poca frecuencia pero rehusaba comer.
- Al tercer día, el perro fue alimentado obligadamente con alimentos con un alto contenido calórico y fáciles de digerir.
- Al cuarto día, el perro era capaz de comer y beber solo pero seguía cansado y vomitaba ocasionalmente.
- Después de una semana, el perro volvió a casa con su dueño. Continuó recibiendo un antiemético primperid (metoclopramida) y medicación citoprotectora (fosfato de aluminio).

## Conclusión

Ante un caso grave de infección por parvovirus canino (pérdida de la conciencia y deshidratación superior al 10% con hemorragia significativa en el tracto digestivo), la decisión de combinar interferón omega felino con un tratamiento sintomático iniciado rápidamente se tradujo en una recuperación parcial rápida seguida de mejoras constantes que, finalmente, desembocaron en la recuperación completa de un animal cuyo pronóstico inicial había sido bastante grave.

# Protocolo

## Infección por parvovirus: Protocolo para el interferón omega felino



El interferón omega felino es un **TRATAMIENTO PRIMARIO**

Tan pronto como sea posible: interferón omega felino  
2,5 MU/Kg/día, IV durante 3 días consecutivos  
+ tratamiento sintomático

93% de recuperación\*  
Estado general  
satisfactorio



El tratamiento sintomático es **esencial**  
(fluidoterapia, antibióticos,  
antieméticos, protectores...)

### **BENEFICIOS:**

- Reducción de la mortalidad
- Mejor y más rápida remisión

### \* Referencias:

- DE MARI K. et al. (2003)  
Treatment of canine parvoviral enteritis with Interferon Omega  
in a placebo-controlled field trial.  
/et. Rec., 152, 105-108.
- MARTIN V et al. (2002)  
Treatment of canine parvoviral enteritis with Interferon Omega  
in a placebo-controlled challenge trial.  
/et. Microbiol., 89, 115-127.



# Moquillo canino





*Luc Chabanne - DVM, Prof.*

*ENVL (Facultad Nacional de Veterinaria de Lyon, Francia)*

*Profesor del Departamento de pequeños animales,*

*Jefe del Departamento de Medicina Interna, 1 Av. Bourgelat, 69280 Marcy l'Etoile, FRANCIA*

*correo electrónico: l.chabanne@vet-lyon.fr*

*web: www.vet-lyon.fr*

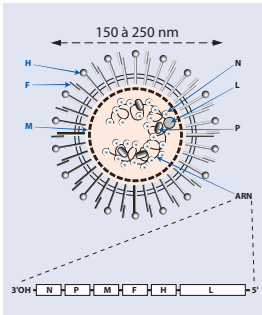
# Enfermedad

## Moquillo canino

### Introducción

En 1905, Henri Carré demostró la naturaleza filtrable del agente infeccioso involucrado en una enfermedad que, posteriormente, fue llamada “enfermedad del perro joven”. Un siglo después, a pesar de la existencia de una vacuna eficaz y mientras otras enfermedades asociadas con virus de la misma familia (virus del sarampión, PPRV) están a punto de ser erradicadas, el moquillo canino sigue siendo una enfermedad frecuente en Europa y en el resto del mundo. Sin embargo, la fisiognomía del moquillo canino ha cambiado con el tiempo. La incidencia de la presentación aguda en animales jóvenes ha disminuido mientras que las presentaciones con una progresión más lenta y mayoría de signos a nivel del sistema nervioso se han vuelto más prevalentes. Aun si se logra reducir la mortalidad directa de estas formas crónicas, el pronóstico de la enfermedad sigue siendo reservado debido al potencial de discapacidad de las secuelas a largo plazo. En cepas aisladas del virus del moquillo no se observa una deriva antigénica considerable, a pesar de las diferencias en la patogenicidad (virulencia, tropismo). La vacunación con vacunas de virus atenuados modificados otorga inmunidad de larga duración en el perro. Se cree que diversos factores han contribuido a la reaparición en los casos informados en Europa a pesar de la vacunación. Se ha sugerido que la interferencia de los anticuerpos maternos en los cachorros vacunados a una edad demasiado temprana (es decir, antes de las 12 semanas de edad), no administrar un refuerzo de la vacuna después de la vacunación inicial, la pérdida de inmunocompetencia en animales geriátricos, la relativa sensibilidad de las vacunas a la temperatura cuando no hay suficiente refrigeración, y las diferencias en la calidad de la inmunidad que otorgan diferentes cepas de vacunas, constituyen posibles explicaciones para el aumento del número de casos de moquillo.

## Etiología



- ▶ Familia: *Paramyxoviridae*
- ▶ Subfamilia: *Paramyxovirinae*
- ▶ Género: *Morbillivirus*
- ▶ Virus del moquillo canino (CDV)
- ▶ Virus ARN con envoltura, de cadena simple, no segmentado y polaridad negativa (foto 1)
- ▶ Virus relacionado con el virus del sarampión humano (VS), el virus de la peste bovina (RPV) y el virus de la peste de pequeños rumiantes (PPRV)
- ▶ Provoca una marcada inmunosupresión, destrucción epitelial y neuropatía desmielinizante

▶ Relativamente frágil en el exterior; es particularmente sensible al calor y la desecación pero puede sobrevivir durante varias semanas a bajas temperaturas (entre 0 y +4°C)

(Figura 1) Representación esquemática del virus del moquillo canino. Leyenda: H, hemaglutininas; F, proteína de fusión; M, proteína de matriz; P, fosfoproteína; L, proteína L (proteína grande); N, nucleoproteína.

## Transmisión

La transmisión se produce, principalmente, de forma **directa**, de un animal a otro y se transporta por el aire (hocico a hocico). No obstante, el virus está presente en la mayoría de los fluidos corporales (heces, orina...). **La propagación viral** se inicia 7 días después de la infección y persiste durante varias semanas, pero rara vez supera los 60 a 90 días.

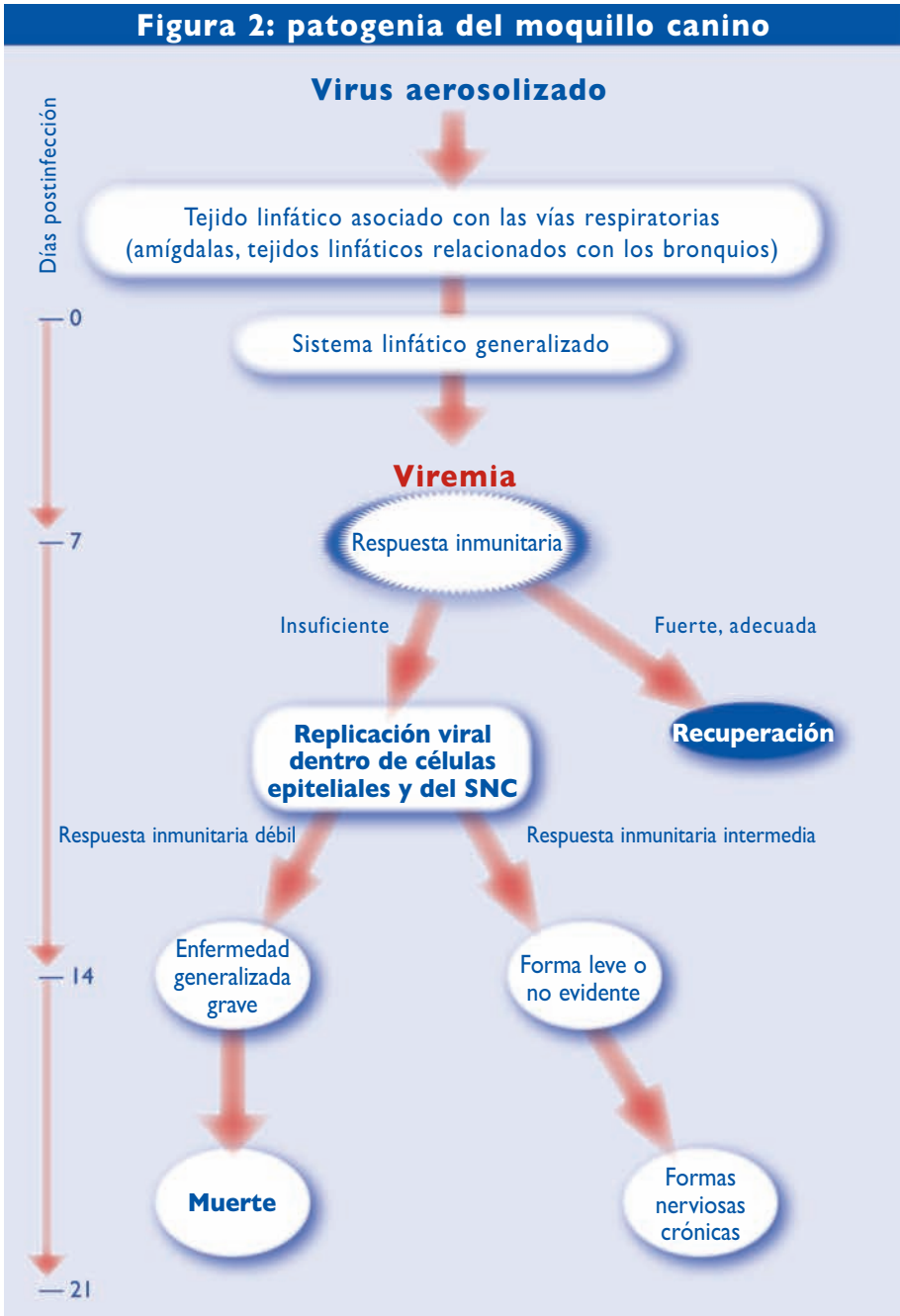
**La transmisión vertical transplacentaria** es posible en las hembras gestantes durante la fase virémica.

El CDV puede infectar a la mayoría de los carnívoros terrestres, en especial a los **cánidos** (perros, zorros, coyotes, chacales, lobos) y **mustélidos** (visones, hurones, tejones), pero también a los **felinos grandes** (leones, tigres, panteras). Puede infectar a los gatos en el contexto experimental pero la infección es asintomática. El moquillo se disemina enzoóticamente en todas partes del mundo, excepto en ciertas regiones de África. También puede provocar brotes epizooticos reducidos y esporádicos. Aparentemente, la erradicación es imposible debido a la gran cantidad de reservorios salvajes.

## Patogenia

El modelo de patogenia propuesto (figura 2) se basa en el trabajo inicial realizado por Max Appel. Tras la exposición, se produce la **replicación viral primaria** en el tejido linfático asociado con las **vías respiratorias superiores** (amígdalas palatinas, tejidos linfáticos asociados a los bronquios).

**Figura 2: patogenia del moquillo canino**





El virus se replica en macrófagos y linfocitos (B y T) y luego se disemina a través del sistema linfático por todo el organismo (ganglios linfáticos, bazo, tejido linfático asociado a los intestinos, células hepáticas de Küpffer; timo, médula ósea). Esta fase de la diseminación y replicación produce una hipotermia inicial y leucopenia (principalmente, linfopenia) entre 3 y 6 días postinfección. En el día 7 postinfección, el virus se puede aislar de la sangre y alcanza las células epiteliales, desde las que se puede diseminar al ambiente.

Según la **inmunocompetencia** del animal infectado, puede ocurrir una de estas tres posibilidades entre los días 7 y 14 (ver figura 2):

- Si hay una respuesta inmunitaria de buena calidad (humoral y mediada por células), el virus se neutraliza y elimina. No se observan signos clínicos de enfermedad.
- Por el contrario, una respuesta inmunitaria débil produce replicación viral dentro de las **células epiteliales** y el sistema **nervioso central**, y la aparición de diversos signos clínicos comienza el día 14. Se desarrolla enfermedad generalizada grave, que con frecuencia lleva a la muerte de 1 a 2 semanas después de la aparición de los signos clínicos (de 2 a 4 semanas postinfección).
- Si la naturaleza de la respuesta inmunitaria es intermedia (respuesta humoral lenta, respuesta inmunitaria mediada por células débil), pueden aparecer signos clínicos asociados con la replicación viral, que luego se resuelven al alcanzar un título de anticuerpos suficiente. Luego, la enfermedad evoluciona de forma subaguda o crónica, con recuperación aparente o infección subclínica. El virus se elimina progresivamente del tejido linfático y la mayoría de los órganos, a excepción del sistema nervioso, los ojos, los pulmones y ciertas áreas de la epidermis (almohadillas plantares). Esa aparente recuperación se asocia con un desarrollo progresivo de inmunidad a largo plazo y cese de la propagación viral, la cual, no obstante, puede persistir durante más de 2 meses. La persistencia del virus en ciertos lugares lleva al desarrollo retardado de lesiones que se relacionan con fenómenos inmunopatológicos.

Los **signos** observados al nivel del **sistema nervioso** relacionados con el moquillo son producto de la desmielinización:

- En la **fase aguda** de la infección, en ausencia de una respuesta inmunitaria adecuada, el virus penetra en el sistema nervioso central cruzando la barrera hematoencefálica entre 10 y 14 días después de la infección inicial. En un primer momento, el virus se encuentra en astrocitos perivasculares y luego, en las neuronas. El virus infecta el epitelio del plexo coroideo, se replica allí e ingresa en el **líquido cefalorraquídeo** (LCR). Eso lleva al desarrollo de lesiones multifocales, localizadas principalmente en la materia blanca y, con muy poca frecuencia, en la materia gris. Estas lesiones desmielinizantes no son inflamatorias y se producen 3 semanas después de la infección inicial, durante la fase de inmunosupresión, y son producto de la **degeneración de los oligodendrocitos**. Si bien la magnitud de la infección celular es limitada (es una infección no citolítica escasamente productiva), los efectos en el metabolismo celular provocan alteraciones en la producción de mielina. Es posible que la desmielinización resultante se exacerbe por la activación de células microgliales, que producen sustancias tóxicas para la mielina.
- En la **fase crónica**, la aparición de lesiones coincide con la recuperación del sistema inmunitario: entre 6 y 7 después de la infección, se produce una marcada respuesta

inmunitaria e inflamatoria con la aparición de infiltrados de células mononucleares y niveles muy altos de anticuerpos anti-CDV en el LCR. La **desmielinización** posterior es el resultado de fenómenos inmunopatológicos que provocan daños colaterales a los oligodendrocitos. La destrucción de los astrocitos infectados por parte de las células microgliales lleva a la liberación de citoquinas proinflamatorias y radicales libres; éstos últimos son responsables de la destrucción de los oligodendrocitos cercanos. La detección de anticuerpos antimielina junto con el desarrollo de estas lesiones llevó a sugerir que esos anticuerpos cumplen una función en la destrucción de los oligodendrocitos. En la actualidad, se considera que lo más probable es que sean marcadores de la destrucción de mielina.

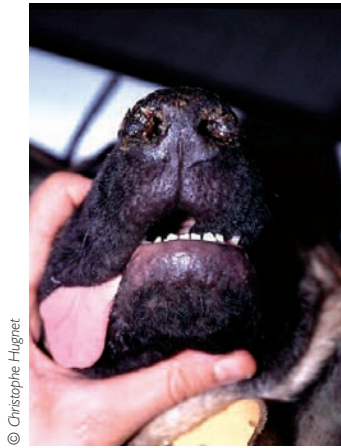- Estas lesiones retardadas por desmielinización pueden aparecer en animales que aparentemente se recuperaron de la infección años antes y llevar al desarrollo de **encefalitis** (“encefalitis del perro viejo”). Todavía no hay una explicación satisfactoria para estos casos poco frecuentes de encefalitis, que son el equivalente de los casos de leucoencefalitis o panencefalitis esclerosante subaguda (SSPE) que se observan en los seres humanos tras una infección por el virus del sarampión. En ciertos casos, el virus aparentemente desarrolla estrategias que le permiten pasar desapercibido por el sistema inmunitario y permanece inactivo dentro de las neuronas y oligodendrocitos. Es posible que aparezcan nuevas lesiones por desmielinización al reiniciarse la replicación viral.

## Signos clínicos

La hipertermia inicial que acompaña la fase de invasión suele pasar desapercibida. En ese caso, los primeros signos clínicos se observan durante la fase secundaria de replicación, que tiene lugar en las células epiteliales. Así, se produce un **período clínicamente silente** (aparente incubación), que dura entre 2 y 3 semanas tras la infección. Los signos clínicos varían y son compatibles con enfermedad generalizada, e incluyen inflamación de las superficies serosas seguidas por las superficies mucosas, y que, según el órgano afectado, se manifiesta como secreción nasal, lagrimeo, diarrea o tos, acompañados por hipertermia. La secreción oculonasal se vuelve mucopurulenta y, con frecuencia, los signos gastrointestinales y respiratorios se ven complicados por infección bacteriana secundaria. Los signos al nivel del sistema nervioso pueden aparecer al final de la evolución típica de la enfermedad o bien es posible que sólo se manifiesten entre varias semanas y varios meses después de una evolución clínica benigna que, por lo general, pasa desapercibida.

**Los signos respiratorios** incluyen disnea, secreción que rápidamente se vuelve purulenta (*foto 1*) y traqueo-bronquitis que produce una tos similar a la “tos de las perreras”. Las radiografías torácicas muestran bronconeumonía y, con mucha menos frecuencia, neumonía intersticial pura.

**Los signos oculares** Los signos oculares se caracterizan por conjuntivitis bilateral serosa, que se vuelve mucopurulenta en una etapa temprana de la enfermedad. La queratoconjuntivitis seca (QCS) clásica de los signos oculares anteriores (*foto 2*). La QCS aguda puede estar complicada por queratitis ulcerativa. En una etapa posterior de la evolución, la afectación al sistema nervioso suele estar acompañada de signos de afectación



© Christophe Hugnet

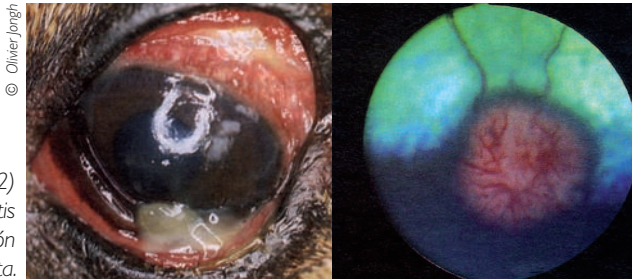
(Foto 1)  
Secreción purulenta en un perro con moquillo canino.

endocular (retinitis o coriorretinitis). En raras ocasiones, se desarrolla neuritis óptica (foto 3) que provoca pérdida súbita de la visión.

**Los signos gastrointestinales** se caracterizan por vómitos y diarrea, con posible hemorragia. La gastroenteritis puede producir deshidratación grave, que puede llevar a la muerte en ciertos casos.

En los cachorros, los **signos cutáneos** se manifiestan como dermatitis eritematosa pustular (foto 4) y en raras ocasiones se asocian con los signos al nivel del sistema nervioso. Por el contrario, otras lesiones cutáneas, como la hiperqueratosis del plano nasal o de las almohadillas plantares ("hard pad disease") (foto 5), con frecuencia se asocian con esos signos.

**Los signos del sistema nervioso** son muy variables. Si bien con frecuencia es posible que se desarrolle enfermedad neurológica multifocal (por ej., con encefalomiелitis), la presentación de la enfermedad puede tener un origen predominantemente focal, por ejemplo, ataxia, que puede ser medular (pérdida de equilibrio, déficits propioceptivos, paresia/parálisis), central vestibular (a menudo bilateral) o cerebelosa, convulsiones, convulsiones epilépticas o espasmos musculares. Con menos frecuencia, puede haber signos de meningitis, como hiperestesia o rigidez cervical.

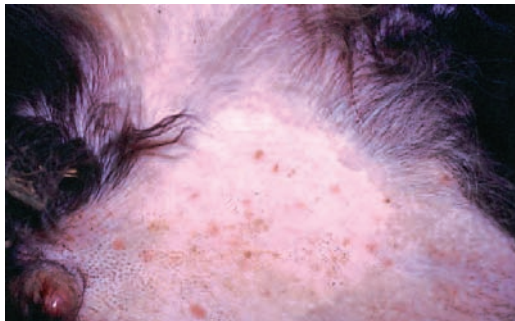

© Olivier Jongh

(Foto 2)  
Queratoconjuntivitis  
seca con secreción  
mucopurulenta.

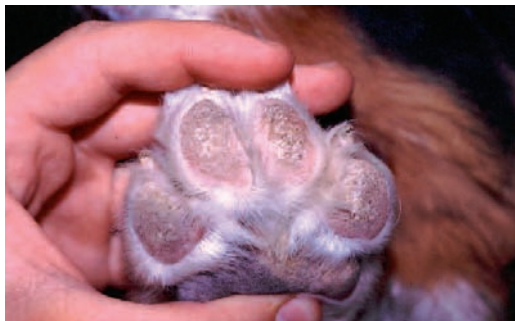(Foto 3) Fondo  
de ojo. Lesión  
por neuritis  
óptica en un  
perro que llegó  
a consulta por  
ceguera aguda.

(Foto 4) Erupción eritematosa pustular en un perro con moquillo.



© Christophe Hugnet

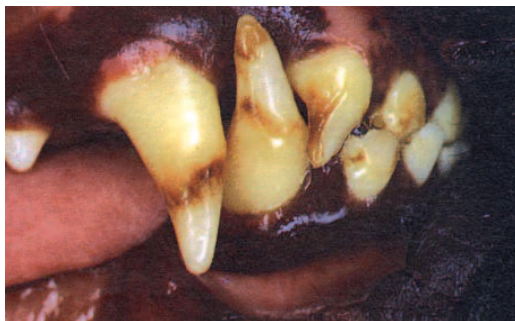(Foto 5) Hiperqueratosis de las almohadillas plantares.



© Christophe Hugnet

Por último, puede haber **otros signos clínicos** en las infecciones por CDV: muerte fetal y aborto en hembras gestantes, inmunodeficiencias permanentes relacionadas con alteraciones de linfocitos (en particular; atrofia del timo) en cachorros que sobreviven la infección transplacentaria o desarrollo de la presentación nerviosa de la enfermedad a las 4 a 6 semanas de edad. Cuando la enfermedad ocurre en cachorros antes de desarrollar la dentición permanente, se puede producir hipoplasia del esmalte dental, que hace que los dientes adquieran un color pardo amarillento (foto 6).

(Foto 6) Hipoplasia del esmalte dental en un perro adulto que tuvo moquillo a una edad joven.



© Olivier Jongh

**Tabla 1: Signos clínicos**

Signos respiratorios	<ul style="list-style-type: none"> <li>- disnea</li> <li>- secreción (mucopurulenta)</li> <li>- tos</li> </ul>
Signos oculares	<ul style="list-style-type: none"> <li>- conjuntivitis bilateral (serosa y luego mucopurulenta)</li> <li>- queratoconjuntivitis seca (QCS)</li> <li>- úlceras corneales</li> <li>- retinitis, coriorretinitis, con poca frecuencia, neuritis óptica</li> </ul>
Signos gastrointestinales	<ul style="list-style-type: none"> <li>- diarrea</li> <li>- (vómitos)</li> </ul>
Signos cutáneos	<ul style="list-style-type: none"> <li>- dermatitis eritematosa pustular</li> <li>- hiperqueratosis del plano nasal o las almohadillas plantares</li> </ul>
Signos del sistema nervioso (muy variables)	<ul style="list-style-type: none"> <li>- déficits propioceptivos</li> <li>- pérdida de equilibrio</li> <li>- paresia / parálisis</li> <li>- ataxia</li> <li>- convulsiones</li> <li>- ataques epilépticos</li> <li>- espasmos musculares</li> <li>- hiperestesia / rigidez cervical</li> </ul>
Varios	<ul style="list-style-type: none"> <li>- muerte fetal / aborto</li> <li>- coloración pardo amarillenta de los dientes (cachorros)</li> </ul>

## Enfoque diagnóstico

La sospecha diagnóstica se **basa en los signos clínicos**. Sin embargo, el polimorfismo de los signos dificulta basar el diagnóstico en los signos clínicos únicamente, excepto en casos agudos que se presentan en cachorros jóvenes sin vacunar; de 3 a 6 meses de edad, que afectan múltiples órganos simultánea o sucesivamente (secreción oculonasal, signos respiratorios, signos gastrointestinales), asociados con hipotermia persistente.

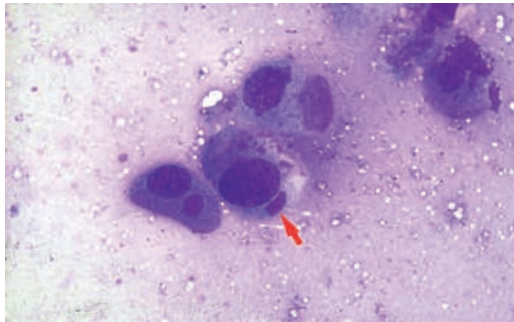


**En la mayoría de los casos, se necesitan análisis de laboratorio para avalar el diagnóstico.**

Según la forma de la enfermedad y su evolución, se pueden emplear diferentes métodos:

### ► Citología e histología:

Se pueden extraer muestras de células epiteliales (raspado conjuntival (foto 7), sedimento en orina), para realizar un examen de cuerpos de inclusión viral (cuerpos de inclusión de Lentz-Sinigaglia). En ocasiones, los **cuerpos de inclusión** también se pueden ver en las células sanguíneas circulantes (fotos 8 y 9), y se los puede identificar incluso al día 4 postinfección, pero se vuelven poco frecuentes una semana después de la aparición de los signos clínicos (de 21 a 28 días postinfección). La especificidad de estos cuerpos de inclusión, identificados con ensayos de tinción estándar, se puede confirmar mediante inmunofluorescencia directa con el antisuero adecuado. También se los puede identificar en preparaciones histológicas, que por lo general se obtienen en el examen *postmortem* (vejiga, bronquios, cerebelo, ganglios linfáticos).



(Foto 7) Raspado conjuntival (Tinción de MayGrunwald-Giemsa). Cuerpos de inclusión de Lentz-Sinigaglia en células epiteliales conjuntivales.

© Oliver Jongh

### ► Serología:

Los anticuerpos aparecen entre 6 y 8 días postinfección, pero algunos animales infectados pueden permanecer seronegativos durante períodos prolongados. La seroconversión en ausencia de vacunación avala la exposición al virus, pero **la ausencia de seroconversión no permite descartar la exposición**. Con frecuencia la interpretación de la serología en animales vacunados previamente es complicada. Cuando existen signos al nivel del sistema nervioso, la presencia de anticuerpos en el LCR indica la producción intratecal de anticuerpos si la muestra no está contaminada con sangre. Siempre es preferible comparar los títulos de anticuerpos obtenidos del LCR con los títulos de anticuerpos séricos teniendo en cuenta la IgG total u otros anticuerpos (por ejemplo, anti-parvovirus).



**La ausencia de seroconversión no permite descartar la exposición.**

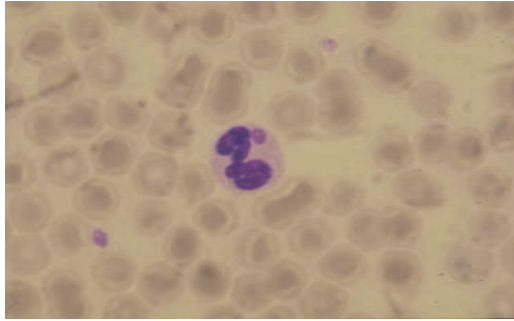
### ► Biología molecular:

La identificación del virus mediante PCR en tiempo real se puede llevar a cabo con muestras de sangre (EDTA), células conjuntivales u orofaríngeas o LCR, incluso en pacientes vacunados. De todas maneras, en un animal vacunado recientemente por primera vez, será necesario identificar la cepa viral.



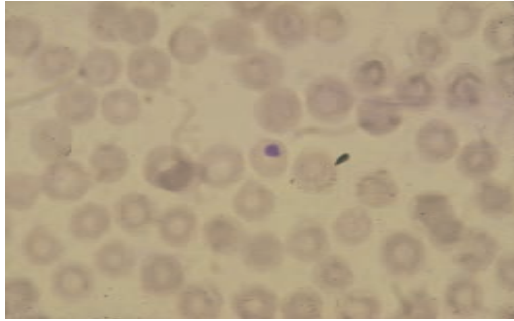
**La PCR en tiempo real es la única herramienta diagnóstica con suficiente sensibilidad para detectar el virus en las etapas posteriores de la enfermedad.**

© Luc Chabanne



(Foto 8) Citología de sangre (tinción de May- Grunwald- Giemsa). Cuerpos de inclusión de Lentz- Sinigaglia en un neutrófilo granulocítico.

© Luc Chabanne



(Foto 9) Citología de sangre (tinción de May- Grunwald- Giemsa). Cuerpos de inclusión de Lentz- Sinigaglia en un glóbulo rojo.



Existe el riesgo de obtener falsos negativos en animales que han estado infectados durante varias semanas o más y también en animales cuyos signos se circunscriben al sistema nervioso.

Estos métodos de biología molecular se pueden adaptar para usarlos con muestras histológicas.

**Tabla 2: muestras que se deben tomar en caso de sospecha de moquillo canino**

Animal vivo	Animal muerto (necropsia)
- suero	- pulmón, bronquio (+ fijador)
- citología de sangre - citología de impresión conjuntival - citología de impresión de mucosa exudativa	- vejiga (+ fijador) - cerebro (+ fijador) - LCR

# Tratamiento

El tratamiento es básicamente **sintomático** y se debe adaptar según los síntomas clínicos. Para aumentar las posibilidades de supervivencia, se debe brindar atención de apoyo y el estado general del animal se debe mantener de la mejor manera posible, lo cual incluye una ingesta calórica adecuada de nutrientes de alta calidad, y se debe prestar especial atención a los riesgos de la deshidratación. **El uso sistemático de un tratamiento antibiótico** es necesario para combatir las infecciones bacterianas secundarias. Se debe evitar el uso de tetraciclinas en animales jóvenes, de menos de 6 meses de edad (cambios de coloración en los dientes); la doxiciclina puede ser menos problemática en ese área. La nebulización puede ser útil en casos de complicaciones respiratorias.

Se han informado intentos de tratamiento con **interferón omega felino** que han arrojado resultados satisfactorios siempre que el tratamiento se **inicie en una etapa muy temprana de la evolución de la enfermedad** (2 MU/animal por vía SC o IV, 3 inyecciones administradas en días alternos).

# Medidas de control

**Las medidas profilácticas** incluyen la desinfección de instalaciones con desinfectantes estándar y el aislamiento de animales que posiblemente hayan estado expuestos, durante al menos dos semanas, debido al posible período de incubación.

**La prevención del moquillo es eminentemente médica y se basa en la vacunación.** Las vacunas de virus atenuados modificados confieren inmunidad protectora, aunque su calidad puede variar según la cepa usada: cepas atenuadas en células caninas (como Snyder Hill) o cepas aviáres (como Onderstepoort). La efectividad de las vacunas estándar con virus inactivados es más limitada en los perros (reducción de los signos clínicos de la enfermedad), pero éstas se pueden usar sin riesgos en otras especies (hurones, carnívoros salvajes) para las que las vacunas de virus atenuados no están lo suficientemente atenuadas. Con las vacunas de virus atenuados modificados, el protocolo de vacunación inicial en perros debe incluir al menos una inyección después de las 12 semanas de edad (o aún mejor, después de las 16 semanas), debido al riesgo de interferencia asociado con la presencia de anticuerpos maternos. Se debe administrar un refuerzo al año y, con ello, se logra una inmunidad de larga duración. Las recomendaciones actuales de la Asociación Americana de Medicina Veterinaria (AVMA, American Veterinary Medical Association) sugieren la aplicación de refuerzos cada tres años (tras un refuerzo inicial al año de la vacunación), en tanto que los refuerzos anuales casi siempre se recomiendan en los prospectos (resumen de las características del producto). En animales no vacunados podemos conseguir una inmunización precoz por vía IV (sólo para la valencia del moquillo).



## Referencias seleccionadas

- Appel M.J. Pathogenesis of canine distemper: *Am. J. Vet. Res.*, 1969, 30: 1167-1182.
- Barrett T. Morbillivirus infections, with special emphasis on morbilliruses of carnivores. *Vet. Microbiol.*, 1999, 69: 3-13.
- Carré H. Sur les maladies des jeunes chiens. *Compte-rendu de l'Académie des Sciences*, 1905, 140: 689-690 and 1489-1491.
- Chappuis G. Control of canine distemper: *Vet. Microbiol.*, 1995, 44:351-358.
- Ek-Kommonen C., Sihvonen L., Pekkanen K., et al. Outbreak of canine distemper in vaccinated dogs in Finland. *Vet. Rec.*, 1997, 141:380-383.
- Greene C.E., Appel M.J., Canine Distemper. In: *Greene C.E., Infectious Diseases of Dogs and cats, 3<sup>rd</sup> Ed. WB Saunders Co, Philadelphia, 2006 : 25-41.*
- Ito K, Shimamura O., Takayama S., Kobayashi T., Uchida E., Uchino T. Therapeutic effect of feline interferon (rFe-IFN) on canine distemper. In: *Proc. 128<sup>th</sup> Japan Society of Veterinary Science*, 1999: 220.
- Moritz A., Frisk A.F., Baumgartner W. The evaluation of diagnostic procedures for the detection of canine distemper virus. *Eur. J. Comp. Anim. Pract.*, 2000, 10:37-47.
- Vandeveld M., Zurbriggen A. Demyelination in canine distemper virus infection: a review. *Acta Neuropathol.*, 2005, 109: 56-68.
- Vandeveld M., Zurbriggen A. Pathogénie de la maladie de Carré : Actualités. *Prat. Med. Chir. Anim. Comp.*, 2001, 36: 589-594.



**Laura Delgadillo Keenan** - DVM, M.V.Z. Dipl.  
Clínica Veterinaria Sr. Dog's  
Guadalajara, Jalisco, MÉXICO  
correo electrónico: mvzledk@gmail.com

# Caso clínico

**Raza:**

Cocker spaniels

**Sexo:**

hembra y macho

**Edad:**

3 años

**Motivo de consulta:**

signos neurológicos y respiratorios, contacto reciente con un perro que murió de moquillo

**Síntomas principales:**

signos neurológicos con secreción ocular y nasal

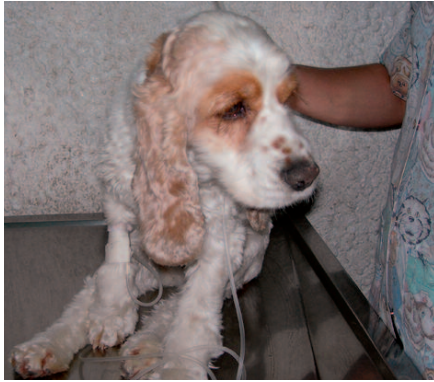## Historia

**Lucky y Chiva** eran **dos Cocker spaniels de 3 años de edad**, de la misma camada (hermanos) que fueron derivados a la clínica con signos neurológicos y respiratorios. Vivían dentro de la misma casa y habían estado en contacto con un hermano unas semanas antes. El hermano presentó signos de moquillo unos días después de la visita. Fue sometido a tratamiento durante dos semanas y luego murió. La necropsia confirmó que tenía moquillo. Tanto Lucky como Chiva empezaron a mostrar los mismos signos clínicos aproximadamente 15 días después, pero no recibieron tratamiento inmediato porque los dueños creyeron que la vacuna que les habían dado 8 meses antes era protección suficiente.

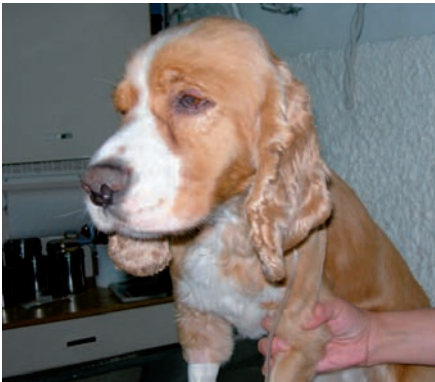## Examen físico

Los perros fueron llevados a la clínica, donde se observaron **signos neurológicos y respiratorios**. Los síntomas de Chiva eran peores y no tenía equilibrio ni podía caminar; también exhibía tics nerviosos muy característicos (*foto 1*). Los dos perros tenían fiebre, con secreción ocular y nasal; Lucky (*foto 2*) presentaba queratoconjuntivitis muy grave y queratosis nasal (*fotos 3, 4 y 5*); los signos oculares y nasales de Chiva eran menos graves, ya que sólo presentaba una secreción verdosa en hocico y ojos (*fotos 6 y 7*). A pesar de esos signos, los dos tenían buen apetito y no presentaban síntomas digestivos.

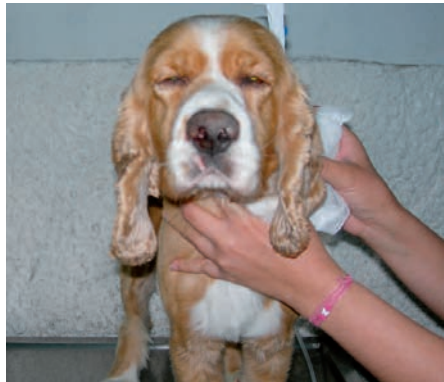© Laura Delgado



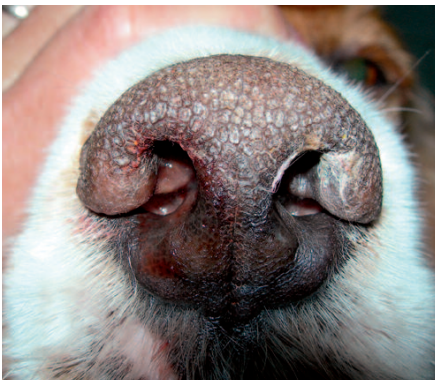(Foto 1) Chiva, una Cocker spaniel de 3 años con tics nerviosos.



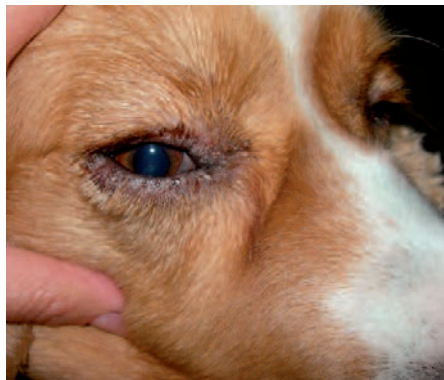
© Laura Delgado



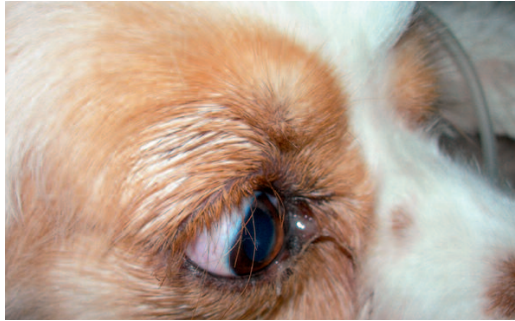Izquierda (Foto 2) - Derecha (Foto 3) - Lucky, un Cocker spaniel de 3 años.



© Laura Delgado



Izquierda (Foto 4) - Derecha (Foto 5) - Lucky presentaba queratosis nasal y queratoconjuntivitis grave.



© Laura Delgado



© Laura Delgado

(Fotos 6 y 7) Chiva presentaba secreción verdosa en ojos y hocico.

## Exámenes complementarios

Dado que se sabía que su hermano había muerto de moquillo, y que los dos perros mostraban los mismos signos clínicos, se ordenaron inmediatamente **pruebas serológicas para moquillo**. Se usaron dos pruebas serológicas para moquillo diferentes con cada perro: una prueba rápida de Symbiotics y una detección de antígenos en un laboratorio analítico. Los **resultados de las cuatro pruebas fueron positivos**.

## Diagnóstico

Con los antecedentes, los signos clínicos y los resultados positivos para moquillo, se diagnosticó que tanto Chica como Lucky tenían **moquillo canino**.

## Tratamiento


Se hospitalizó inmediatamente a los dos perros y se preparó un plan de tratamiento para controlar los signos clínicos, mejorar el estado general de los animales y combatir cualquier

posible infección secundaria. Se administró tratamiento de apoyo, que incluyó fluidos por vía intravenosa, antibióticos (enrofloxacina), expectorante (bromhexina), aminoácidos, dextrosa, dietas con alto contenido en nutrientes (Prescription diets a/d de Hill), vitaminas B6 y B12, AINE (meloxicam, con el objetivo de evitar inflamación meníngea), e **interferón omega felino recombinante (rFelFN- $\omega$ )**.

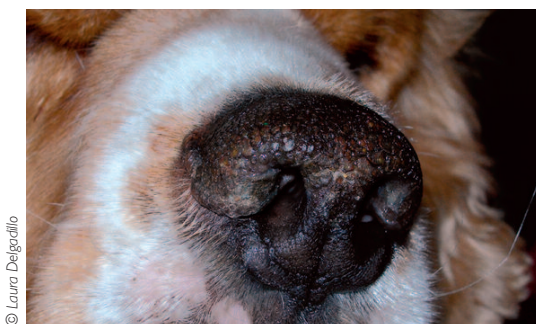
El **tratamiento con interferón** se administró por vía intravenosa a cada perro con una dosis de 2 millones de unidades por perro, los días 1, 3 y 5.

## Resultados y seguimiento

Los signos neurológicos **de Chiva** empeoraron progresivamente y empezó a vocalizar todo el tiempo. Se puso más débil y los movimientos constantes de la cabeza hacían que fuera prácticamente imposible alimentarse y empezó a morderse la lengua. Después del día 5 de la tercera inyección del tratamiento con interferón, sus dueños decidieron sacrificarla.



© Laura Delgado



© Laura Delgado

(Fotos 8 y 9) Lucky después de 3 días de tratamiento con interferón felino.

**Lucky**, por su parte, **mejoró día a día**. Los signos neurológicos se mantuvieron iguales que el día 1 del examen clínico. Los **signos respiratorios desaparecieron después de 3 días de tratamiento** (fotos 8 y 9).

## Conclusión

Los interferones pertenecen a una familia compleja de proteínas extracelulares (citoquinas) que participan en la respuesta inmunitaria a través de mecanismos complejos que sólo comprendemos en parte. Debido a que los interferones tipo I tienen, por un lado, propiedades antivirales y por otro, propiedades inmunoestimulantes que aumentan el nivel de células NK, la actividad macrofágica y la apoptosis de las células infectadas, se puede producir una mejora progresiva en el estado clínico de los pacientes cuando se los trata con interferón omega felino. En este caso, es probable que el interferón no haya podido revertir el daño que ya se había producido en el sistema neurológico de Chiva (se administró demasiado tarde), y con toda seguridad ese es el motivo por el que no mostró mejora alguna. El daño ya se había producido y continuaría su curso independientemente del tratamiento que recibiera la perra. En el caso de Lucky, el daño neurológico era mínimo y es probable que el interferón haya inhibido la replicación viral y, así, haya prevenido más daños. El tratamiento con interferón omega felino se debe iniciar lo antes posible, antes de que el daño neurológico sea demasiado grave.

# Protocolo

## Moquillo canino: protocolo para el interferón omega felino

### Tratamiento en fase aguda

Interferón omega felino

2 MU/perro – 3 inyecciones en días alternos, SC (o IV)  
+ Tratamiento sintomático

82 % de recuperación\*

Tiempo

D7

D4

D2

D0

Cada perro enfermo debe recibir el tratamiento sintomático apropiado para su estado

### BENEFICIOS:

- Reducción de los signos clínicos
- Recuperación rápida cuando el tratamiento se inicia en etapa temprana.

### \* Referencia:

• SHIMAMURA O et al. (1999)  
Therapeutic effect of feline interferon (rIFN) on canine distemper  
In Proceedings of the 23<sup>rd</sup> Symposium of the Japanese S.A.C. Association.

**Un gato...**





# ¡para toda la vida!

*“No es posible mirar a un gato dormido y sentirse tenso”*

*Jane Pauley*

*Al mirar a dos gatos lamiéndose entre sí con diligencia, uno nunca sabe  
si lo hacen por ternura, por el sabor, o para localizar la yugular”*


*Hélène Thomas*

*‘It is also easy to keep mercury between the inch and the index to retain a cat  
which decided to flee’*

*Andrew Lang (1844-1912)*



# Infecciones por retrovirus felinos





**Katrin Hartmann** - DVM, Prof., Dr habil., Dipl. ECVIM-CA  
Jefa del Departamento de Medicina Interna de Pequeños Animales  
Ludwig Maximilian University Munich, Veterinaerstrasse 13, 80539 Munich, ALEMANIA  
correo electrónico: sekretariat@med.vetmed.uni-muenchen.de  
Web: www.medizinische-kleintierklinik.de

# Enfermedad I

## Infección por el virus de la leucemia felina

### Introducción

William Jarrett y colaboradores descubrieron el virus de la leucemia felina (FeLV) en 1964 (Jarrett, 1964a, 1964b) en un gato que vivía en un criadero de gatos en el que los animales desarrollaban linfomas malignos. Durante los años que siguieron al descubrimiento del FeLV, se creía que los tumores eran la principal consecuencia de la infección por el virus, pero ahora se sabe que esa es una de las muchas enfermedades que puede causar el FeLV.

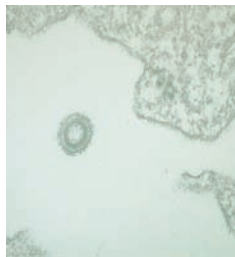
FeLV pertenece a la **subfamilia oncornavirus de la familia de los retrovirus**; es un retrovirus típico que contiene ARN de cadena simple que se transcribe por la enzima **transcriptasa inversa** (TI) en ADN, con lo cual produce el llamado "provirus" que posteriormente se integra al genoma celular.

En los gatos se encuentran tanto retrovirus **exógenos** (extraños, "patogénicos") como **endógenos** (heredados, "no patógenos" *per se*). El FeLV se clasifica en varios subgrupos (basándose en el mapa genético) pero sólo el **subgrupo FeLV-A** es infeccioso y se transmite de un gato a otro. Los otros subgrupos (por ej., **FeLV-B, FeLV-C**) no se transmiten de un gato a otro en circunstancias naturales, pero se pueden generar *de novo* en un gato infectado por FeLV-A mediante mutación o recombinación del genoma de FeLV-A con genes celulares o genes de retrovirus endógenos presentes en el genoma de los gatos. Además de estos virus patogénicos, existen retrovirus endógenos, no patógenos (por ej., virus RD-114, virus

FelV endógeno, MAC-1) que están presentes en el genoma de la población felina y se heredan por transmisión de la madre a la cría a través de la línea germinal. Esas fracciones endógenas de ADN proviral (también conocidas como "proviral sin") no se pueden inducir para producir partículas virales infecciosas. La importancia principal se basa en el hecho de que esas fracciones de ADN tienen el potencial de recombinarse con el ADN del FelV-A en caso de infección por este tipo de virus y así aumentar la posibilidad de que el FelV-A provoque determinadas enfermedades, por ej., tumores o anemia.

Todos los **gatos infectados naturalmente son portadores del subgrupo A**, ya sea solo o combinado con otros subgrupos. Por tanto, si existe inmunidad contra el FelV-A, el gato está protegido (Rojko et al., 1988). Se ha demostrado que distintas propiedades de las proteínas de la envoltura de los diferentes subgrupos son el determinante patogénico más importante, pero no se comprenden bien los mecanismos por los que las diferencias en las proteínas de la envoltura influyen en la patogenicidad (Moser et al., 1998). El FelV-B comúnmente se asocia con tumores. El FelV-C es poco frecuente y se asocia principalmente con anemia no regenerativa. Por naturaleza, se ha informado que el FelV infecta principalmente a gatos domésticos. Los informes de casos de FelV en felinos no domésticos son pocos, y no parece que el FelV sea enzoótico en los felinos salvajes, excepto entre los gatos monteses europeos (*Felis silvestris*) (Daniels et al., 1999). Recientemente se presentaron pruebas de que otros felinos salvajes pueden ser susceptibles, por ej., las panteras de Florida (Cunningham et al., 2006). La infección por FelV se da en gatos domésticos **de todo el mundo**. A diferencia de la infección por FIV, en la que la prevalencia varía considerablemente, la tasa de infección por FelV es similar en los gatos de todo el mundo, y oscila entre el 1% y 8% en gatos saludables. Se han informado tasas de infección de hasta el 21% en estudios de gran tamaño con gatos enfermos (Levy, 2000). Sin embargo, existen pruebas claras de que la tasa general de infección por FelV está disminuyendo. Esto se observa especialmente en los criaderos de gatos. La disponibilidad de pruebas en estas instalaciones cerradas posibilitó eliminar los animales infectados. Asimismo, la práctica actual de realizar pruebas en los gatos que viven en refugios animales, y en las mascotas nuevas que llegan a un hogar ha contribuido a la disminución de la prevalencia. El uso de la vacunación en muchos países también contribuye a la disminución de las tasas de infección.

## Etiología



- ▶ Familia: *Retroviridae*
- ▶ Subfamilia: *Oncornavirus*
- ▶ Género: *Gammaretrovirus*
- ▶ Virus de la leucemia felina (FelV)
- ▶ Retrovirus con envoltura (virus ARN)
- ▶ Provoca inmunosupresión, neoplasia, anemia
- ▶ Período de incubación largo
- ▶ Muy lábil fuera del organismo felino (susceptible a desinfectantes, jabones, calefacción, secado)

(Foto 1) Vista del FelV con microscopio electrónico.

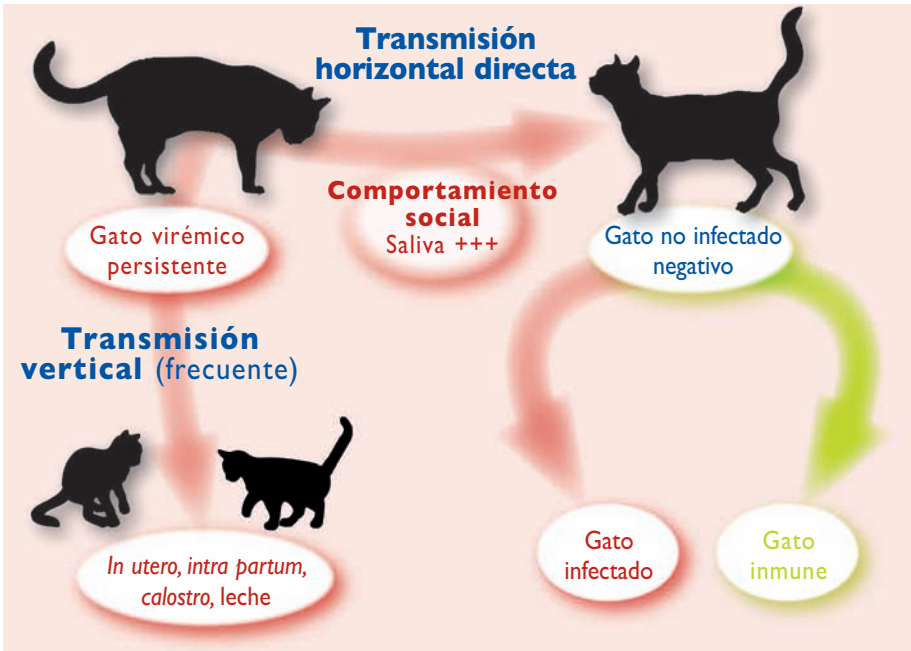
# Transmisión

El FeLV se transmite por **contagio**. La transmisión del FeLV se produce principalmente por la **saliva**, que contiene millones de partículas virales. En estudios nuevos se indica que las heces también contienen concentraciones altas del virus. La concentración en la saliva y la sangre de los gatos virémicos sanos es igual de alta que la de los gatos que presentan signos de enfermedad. El FeLV se transmite eficazmente de forma **horizontal** en los gatos con un **contacto estrecho prolongado**. El **comportamiento social**, que incluye compartir los recipientes para alimentos y agua, el aseo mutuo y el uso de bandejas sanitarias comunes son el modo de transmisión más eficaz.



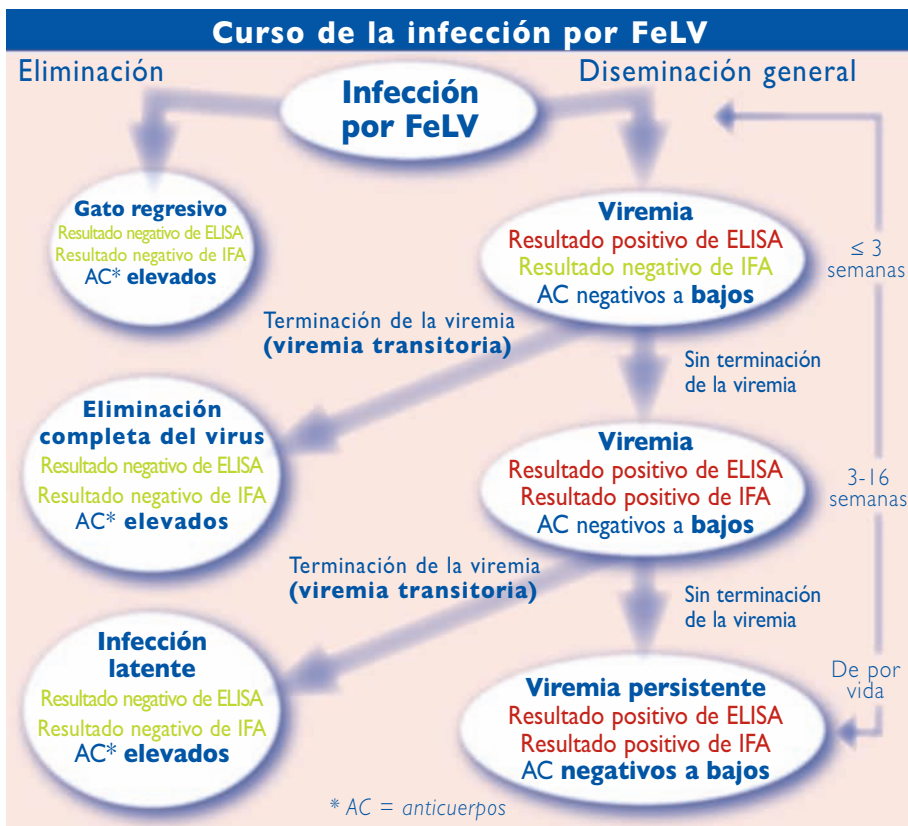
**La transmisión iatrogénica puede ocurrir a través de agujas o instrumentos contaminados, o por una transfusión de sangre.**

En gatos infectados por FeLV se produce **transmisión vertical** de la madre a los gatitos. Se puede producir la infección transplacentaria de los neonatos o bien cuando la madre los lame y amamanta. La transmisión también se puede producir por madres con infección latente (que en los test de rutina dañan negativo), ya que la infección latente se puede reactivar durante la gestación. Además, se ha descrito infección por FeLV aislada de la glándula mamaria en gatas FeLV negativas que transmitieron el virus a través de la leche. Si se produce infección *in utero*, es frecuente que haya fallos en la función reproductora, en forma de resorción fetal, aborto o muerte neonatal, aunque hasta un 20% de las crías infectadas verticalmente pueden sobrevivir el período neonatal y se convierten en adultos con infección persistente (Levy, 2000).



## Patogenia

El curso de la infección por FeLV es muy diferente en cada gato y depende, principalmente, del estado inmunitario y la edad del gato en el momento de la infección, pero también de la patogenicidad del virus y de la presión de la infección y la cantidad de partículas virales transmitidas. En la siguiente figura se describen diferentes cursos y evolución de la infección por FeLV.



Después de la infección inicial, que generalmente se produce a través de las vías oronasales, el virus se replica en el tejido linfático local, en la región de la orofaringe. En muchos **gatos inmunocompetentes**, una respuesta inmunitaria efectiva detiene la replicación del virus y **este se elimina por completo** del organismo. Esos gatos se denominan “**regresivos**”. En ellos, el virus nunca se disemina de forma generalizada y la infección **no se puede detectar porque nunca se observa una reacción positiva a los métodos** de prueba con antígenos. Los gatos regresivos desarrollan una inmunidad muy eficaz que los protege contra nuevas infecciones, probablemente durante varios años. La inmunidad protectora es en parte humoral y en parte celular, y la producción de anticuerpos no es estrictamente necesaria para alcanzar la protección; alrededor de un 2% de los gatos tienen una protección eficaz sin niveles detectables de anticuerpos.

Si la respuesta inmunitaria no interviene de la forma adecuada, el FeLV se disemina de forma generalizada en células mononucleares (linfocitos y monocitos). Durante esa primera viremia, el antígeno **FeLV p27 libre es detectable** y los resultados de las pruebas son **positivos** cuando las pruebas permiten detectar antígeno libre en plasma (por ej., ELISA). La viremia inicial se puede caracterizar por malestar, fiebre o linfadenopatía por hiperplasia linfocítica. El virus se disemina a los tejidos diana, que incluyen el timo, el bazo, los ganglios linfáticos y las glándulas salivares. Por lo tanto, esos gatos pueden **contagiar el virus y son infecciosos para otros gatos** ya en la primera fase de viremia. Si puede atajar la viremia dentro de las siguientes semanas o meses, se denomina **“viremia transitoria”**. En la mayoría de los gatos, la viremia transitoria sólo dura de 3 a 6 semanas, con un máximo de 16. **Durante ese tiempo, los gatos contagian el virus y son infecciosos**. En muchos gatos puede desaparecer la viremia, y en la mayoría de ellos sucede en una etapa temprana y antes de que se infecte la médula ósea (aproximadamente 3 semanas después de la infección). Esos gatos no sólo atajan la viremia sino que además eliminan completamente el virus del organismo. Esos gatos también pueden desarrollar una respuesta inmunitaria muy eficaz y están protegidos contra nuevas infecciones.

Después de aproximadamente 3 semanas de viremia, se produce la afectación de las células de la médula ósea, las células precursoras hematopoyéticas quedan infectadas, y producen granulocitos y plaquetas que se liberan y circulan por el organismo. Una vez que se produce la infección de las células de la médula ósea, los gatos ya no pueden eliminar el virus del organismo, aunque atajen la viremia, porque la información para desarrollar virus (ADN proviral) sigue presente en las células madre de la médula ósea. Esta etapa se llama **“infección latente”**. El ADN viral sigue allí pero no se produce virus de forma activa, y los resultados de los análisis de gatos con infección latente son **negativos en los tests de rutina** espontáneamente o en respuesta a una inmunosupresión, y los gatos pueden volverse virémicos y volver a tener resultados positivos para los tests de antígeno. Las gatas con infección latente estresadas por una gestación pueden volver a la viremia manifiesta y transmitir el FeLV a los gatitos. La presencia de virus latente se puede demostrar mediante una PCR de la médula ósea.

Si la respuesta inmunitaria del gato no es lo suficientemente fuerte y la viremia persiste más de 16 semanas, hay muchas posibilidades de que el gato presente viremia persistente y sea infeccioso para otros gatos durante el resto de su vida. En ese caso, la viremia se llama **“viremia persistente”**. Esos gatos desarrollan **enfermedades relacionadas con el FeLV** y, en promedio, mueren dentro de los 3 años posteriores. El riesgo de desarrollar una viremia persistente fatal depende principalmente del estado inmunitario y de la edad del gato, pero también de la presión de la infección.

En algunos pocos gatos puede persistir **una replicación viral local atípica** por ej., en las **glándulas mamarias, la vejiga urinaria, o los ojos** (Hoover and Mullins, 1991). Eso puede traducirse en una producción intermitente o de bajo grado del antígeno p27. Por lo tanto, es posible que esos **gatos tengan una reacción positiva débil o discordante en los tests de antígeno, o bien se pueden alternar los resultados positivos y negativos. Las gatas con infección atípica de la glándula mamaria pueden transmitir el virus a sus gatitos a través de la leche aunque nunca muestren un resultado positivo en las pruebas.**



## ➤ Resumen de las consecuencias del contacto con el virus:

El curso de la infección y la respuesta del huésped dependen de varios factores:

- **Edad del animal:** la susceptibilidad a infecciones por FeLV es más alta en las crías jóvenes. Aunque se ha informado infección por FeLV en gatos de todas las edades, es muy poco probable que un gato adulto desarrolle viremia persistente.
- **Dosis y cepa viral:** existen más probabilidades de que la exposición repetida a dosis altas en hogares donde viven gatos infectados por FeLV provoque viremia persistente.
- **Otros factores:** enfermedad concurrente, estrés ambiental y otras afecciones inmunosupresivas podrían cumplir una función.

## Signos clínicos

Por lo general, durante la fase primaria los signos clínicos pasan desapercibidos. Las manifestaciones más importantes de la enfermedad se producen meses o años después en gatos con viremia persistente. El FeLV puede provocar **signos clínicos variables**. La incidencia de neoplasias hematopoyéticas, mielosupresión y enfermedades infecciosas secundarias es más alta en los hogares con muchos gatos infectados por FeLV que en la población general. La **tasa de supervivencia de los gatos con viremia** persistente en hogares donde viven muchos gatos es de **aproximadamente un 50% a 2 años y un 80% a 3 años** (Levy, 2000). Los tiempos de supervivencia para gatos con viremia persistente que no tienen contacto con el exterior y viven en hogares donde hay un solo gato son significativamente más largos..

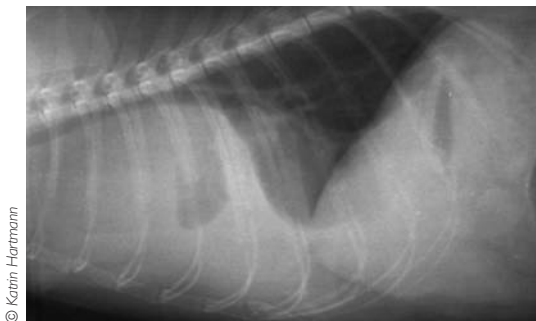
No se comprende bien el mecanismo exacto de las diversas respuestas clínicas de los gatos con viremia persistente. Está claro que el curso clínico está determinado por una combinación de factores virales y relacionados con el huésped; algunas de esas diferencias se pueden vincular con el virus en sí, por ejemplo, el subgrupo, que determina diferencias en el cuadro clínico (FeLV-B se asocia principalmente con tumores; FeLV-C se asocia principalmente con anemia no regenerativa). Los signos clínicos que se asocian con la infección por FeLV se pueden clasificar como **tumores inducidos por FeLV, síndromes de supresión de la médula ósea, enfermedades inmunomediadas, y otros síndromes** (entre ellos, trastornos reproductivos, "síndrome de debilitamiento del gatito" y neuropatía) (ver *tabla 1*).

## Enfoque diagnóstico

Realizar una prueba para FeLV es la manera más efectiva de prevenir la infección evitando la exposición a gatos infectados por FeLV. La American Association of Feline Practitioners (Asociación de Atención de Felinos de Estados Unidos, AAFF) junto con la Academy of Feline Medicine (Academia de Medicina Felina, AFM) han establecido **protocolos para la realización de pruebas para detectar FeLV** en los gatos (Levy et al., 2001). Se recomienda realizar la prueba a todos los gatos enfermos, independientemente de los resultados de pruebas anteriores, a todos los gatos nuevos que se lleven a una casa, a los gatos en los que se desconoce el estado en relación con el FeLV y a los que han estado expuestos o tienen un riesgo alto de infección. Además, se debe realizar la prueba a **todos los gatos antes de**

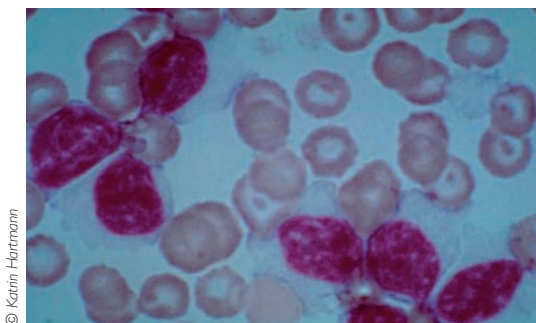
**Tabla 1: Cuadro sinóptico de hallazgos clínicos**

<b>Síndromes neoplásicos</b>	<b>Neoplasias linfoproliferativas</b> <ul style="list-style-type: none"><li>- Linfoma maligno (tímico (foto 2), intestinal, multicéntrico)</li><li>- Leucemia linfática (foto 3)</li></ul>
	<b>Neoplasias mieloproliferativas</b> <ul style="list-style-type: none"><li>- Leucemia eritroide</li><li>- Leucemia mieloide</li></ul>
	<b>Otros tumores (menos frecuentes)</b> <ul style="list-style-type: none"><li>- Fibrosarcoma</li><li>- Osteocondroma</li><li>- Neuroblastoma olfativo</li><li>- Cuerno cutáneo</li></ul>
<b>Síndromes de supresión de la médula ósea</b>	<b>Citopenia de una o más líneas celulares</b> <ul style="list-style-type: none"><li>- Anemia</li><li>- Trombocitopenia</li><li>- Neutropenia</li><li>- Pancitopenia</li></ul>
<b>Inmuno supresión</b>	<ul style="list-style-type: none"><li>- Infecciones secundarias: infecciones virales, infecciones bacterianas, infestaciones parasitarias (por ej., criptococosis, hemobartonelosis, peritonitis infecciosa felina, toxoplasmosis, estomatitis, heridas/abscesos crónicos, infección crónica de las vías respiratorias superiores)</li></ul>
<b>Enfermedades inmuno mediadas</b>	<ul style="list-style-type: none"><li>- Anemia hemolítica autoinmune</li><li>- Glomerulonefritis</li><li>- Uveitis</li><li>- Poliartritis</li></ul>
<b>Síndromes varios</b>	<ul style="list-style-type: none"><li>- Neuropatía</li><li>- Trastornos reproductivos</li><li>- Síndrome de debilitamiento del gatito</li></ul>



© Karin Hartmann

(Foto 2) Radiografía (torácica) de un linfoma del timo en un gato infectado por FeLV.



© Karin Hartmann

(Foto 3) Citología sanguínea de leucemia linfática en un gato infectado por FeLV.

**vacunarlos.** Para eliminar por completo el riesgo antes de llevar un nuevo gato a una casa, se recomienda la realización de una prueba de seguimiento al menos 90 días después de la prueba inicial o después de una exposición potencial a FeLV, porque los gatos pueden estar en una etapa temprana de la infección cuando se realiza la primera prueba (Levy et al., 2001).



**Los principios generales para realizar pruebas de FeLV se resumen en las siguientes 4 declaraciones (Levy et al., 2001):**

1. Se debe realizar una prueba para detectar infección por FeLV a todos los gatos.
2. Los gatos infectados por FeLV pueden vivir durante muchos años. La decisión de aplicar la eutanasia nunca debe basarse exclusivamente en el hecho de que un gato esté infectado.
3. Un resultado positivo confirmado se debe considerar sólo una indicación de infección por retrovirus, no una enfermedad clínica. Las enfermedades de los gatos infectados por FeLV no necesariamente son producto de la infección por retrovirus.
4. Ninguna prueba es 100% precisa en todos los casos y en todas las circunstancias; por lo tanto, todos los resultados se deben interpretar teniendo en cuenta la salud del paciente y las probabilidades previas de infección.

En la actualidad, se comercializan varias pruebas ELISA y otras pruebas inmunocromatográficas ICGA (se trata de pruebas inmunocromatográficas fijadas a la membrana recientemente desarrolladas, que se basan en un principio similar en cuanto al color que se genera como consecuencia de una reacción inmunológica, pero que tienen un diseño ligeramente distinto del de ELISA) están disponibles como **tests rápidos para la clínica**. Tanto las pruebas por inmunofluorescencia (*immunofluorescence assays, IFA*) como los

ensayos ELISA/ICGA detectan la principal **proteína del FeLV, p27**, que los gatos infectados producen en cantidades abundantes; sin embargo, ELISA/ICGA detectan los niveles de p27 libre soluble en plasma o suero, mientras que los IFA detectan el antígeno de p27 en el citoplasma de las células sanguíneas infectadas (principalmente, granulocitos y plaquetas). Por lo tanto, el resultado de un IFA sólo es positivo tras la infección de la médula ósea (aproximadamente 3 semanas después del contacto con el virus). **Los resultados falsos positivos obtenidos con ELISA/ICGA** son más importantes en la actualidad, ya que la prevalencia del FeLV está disminuyendo, lo cual lleva a que haya valores de predicción más bajos con las pruebas disponibles. La fiabilidad de la prueba (valor de predicción) depende de la tasa de infección dentro de una población felina. Los resultados falsos negativos son poco frecuentes con todas las pruebas y los valores de **predicción negativos** son muy altos (cerca del 99%) (Hartmann et al., 2001; Hartmann et al., 2007).



**Por lo tanto, los resultados positivos se deben interpretar con cuidado y se debe considerar la realización de pruebas de confirmación. Se debe confirmar cualquier prueba positiva.**

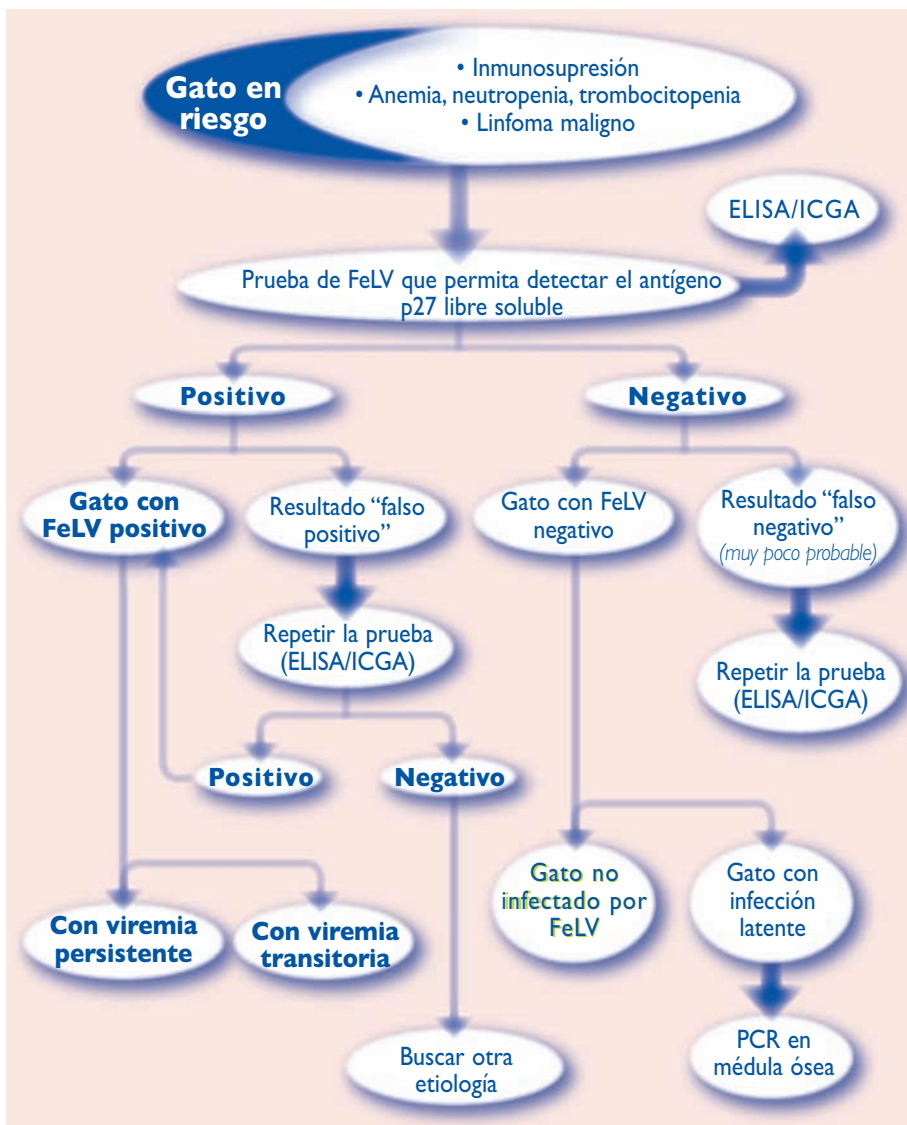
Si no es posible realizar pruebas de confirmación (por ej., aislamiento del virus, PCR) o son demasiado caras, se debe realizar al menos una segunda prueba en la clínica (que, de ser positiva, aumenta significativamente su valor de predicción) para descartar un falso positivo. **La nueva prueba se debe realizar de inmediato** y no se relaciona en absoluto con las diferentes etapas de la viremia; sólo se realiza para compensar las deficiencias de la prueba. Las pruebas de confirmación se deben realizar por lo menos en gatos con un riesgo bajo antes de tomar una decisión con respecto al tratamiento con consecuencias importantes para el gato y el dueño.

El método **PCR** ha sido adaptado al uso clínico para el diagnóstico de infección por FeLV. No obstante, los reactivos y protocolos actuales no están estandarizados ni validados (Zenger, 2000). La diferencia de esta prueba es que no detecta el antígeno viral (proteína), sino las secuencias virales de ácido nucleico (ARN o ADN). Es **muy sensible** porque el proceso incluye la amplificación de las secuencias de FeLV para potenciar la detección. La PCR debe realizarse en laboratorios bien equipados con personal capacitado porque una alteración mínima en la manipulación de la muestra puede destruir el delicado material nucleico o introducir cantidades mínimas de contaminación cruzada, que llevan a resultados falsos negativos y falsos positivos, respectivamente (Levy, 2000). Además, **la PCR tiene una alta especificidad para las cepas**. De todos modos, el FeLV es un retrovirus y se pueden producir mutaciones naturales. Una variación mínima de una cepa puede impedir la unión de los iniciadores, un paso necesario para amplificar el genoma viral. Esos gatos tendrán una reacción negativa con una PCR específica, lo cual no quiere decir que no estén infectados.



**La PCR sólo tiene valor diagnóstico si es positiva.**

La indicación principal para una PCR es la sospecha de una infección latente en gatos con linfomas o síndromes de supresión de la médula ósea. En la infección latente, no hay replicación viral, por lo tanto, las pruebas que detectan el antígeno viral son negativas. La PCR también puede ser útil para ayudar a determinar el verdadero estado de gatos con resultados discordantes obtenidos con otras técnicas. La combinación de las pruebas de detección de rutina y las pruebas confirmatorias permitirá determinar con precisión el estado con respecto a la infección por FeLV en la mayoría de los gatos.



## Tratamiento

El FeLV todavía se considera responsable de muchas muertes de gatos domésticos. A pesar de que la viremia persistente por FeLV se asocia con una disminución de la esperanza de vida, muchos dueños deciden brindar tratamiento para los muchos síndromes clínicos que acompañan la infección por FeLV. En el pasado se intentaron distintos tratamientos con

agentes antivirales, pero ninguno produjo la cura o la eliminación completa del virus. Más aún, los quimioterápicos antivirales de medicina humana pueden ser tóxicos en dosis altas.

#### ➤ **Quimioterapia antiviral:**

Se han usado **fármacos antivirales** de medicina humana para tratar gatos infectados por FeLV, como 3'-azido-2', 3'-didesoxitimidina (AZT). En un estudio en el que gatos infectados naturalmente por FeLV fueron tratados con AZT e interferón alfa de origen humano por vía subcutánea en dosis altas, el tratamiento con AZT no llevó a una mejora estadísticamente significativa de los parámetros clínicos, de laboratorio, inmunitarios o virológicos (Hartmann et al., 2002). En general, la eficacia terapéutica del AZT en los gatos infectados por FeLV parece ser menos prometedora que en los gatos infectados por FIV.

#### ➤ **Tratamiento inmunomodulador:**

Los inmunomoduladores o inductores del interferón son medicamentos muy usados en gatos infectados por FeLV. Además del interferón, que no sólo estimula el sistema inmunitario sino que además tiene un efecto antiviral demostrado, estos inmunomoduladores inducen la síntesis de interferones y otras citoquinas. Se ha sugerido que esos agentes pueden beneficiar a los animales infectados restaurando la función inmunitaria afectada, para que así el paciente controle la carga viral y se recupere de la enfermedad.

En el pasado, el interferón alfa de origen humano se probó y usó principalmente para tratar gatos infectados por FeLV (Weiss et al., 1991; Kociba G. J. et al., 1995). En varios estudios no controlados se informó de una respuesta favorable en gatos tratados con dosis bajas de interferón por vía oral (Tomkins and Cummins, 1982; Steed, 1987; Weiss et al., 1991), pero los estudios sólo incluyeron un número limitado de gatos y son difíciles de interpretar; ya que no tuvieron grupos de control. En un estudio reciente controlado con placebo, el tratamiento de gatos particulares infectados por FeLV con dosis bajas de interferón alfa por vía oral, sólo o en combinación con proteína A *estafilocócica*, no produjo diferencias estadísticamente significativas en el estado de FeLV, el tiempo de supervivencia, los parámetros clínicos o hematológicos o la mejora subjetiva según la impresión de los dueños en comparación con el placebo (McCaw et al., 2001). Más aún, el **uso de un interferón de origen humano podría llevar al desarrollo de anticuerpos neutralizantes contra el interferón humano y a limitar su actividad.**

**En la actualidad, el único interferón registrado en Europa (y también en Japón, Australia, Nueva Zelanda y México) para medicina veterinaria es el interferón omega recombinante de origen felino.** Los interferones son específicos para cada especie y el interferón felino difiere del humano en lo que respecta a su antigenicidad (y, en consecuencia, no provoca el desarrollo de anticuerpos si se utiliza en gatos). Por lo tanto, aunque el interferón omega felino se utilice a largo plazo, los gatos no desarrollan anticuerpos. El interferón omega felino inhibe la replicación del FeLV in vitro (Rogers et al., 1972). El interferón omega felino fue evaluado para el tratamiento de gatos llevados a consulta con signos clínicos asociados con infección por FeLV en el campo (De Mari et al., 2004). En este estudio multicéntrico, doble ciego, controlado con placebo, 81 gatos fueron divididos en dos grupos al azar y fueron tratados por vía subcutánea con interferón omega felino (10<sup>6</sup> U/kg) o con placebo una vez al día durante 5 días consecutivos en 3 series (semana 0, 2 y 8). Los animales fueron controlados

durante un máximo de 1 año para observar la presencia de signos clínicos y la mortalidad. En el grupo tratado con interferón omega, las tasas de mortalidad fueron significativamente más bajas en comparación con el grupo placebo

## Manejo

**Si en un hogar se detecta un gato infectado por FeLV, se deben realizar pruebas a todos los gatos para determinar su estado de FeLV.** Si se identifican uno o más gatos FeLV positivos y el resto de los gatos de la casa son negativos, se debe informar al dueño del peligro potencial para los otros gatos de la casa y se le debe decir que el mejor método para prevenir la diseminación a los otros gatos es **aislar a los individuos infectados** en otros cuartos y evitar que el gato infectado interactúe con otros compañeros de la casa.

### Referencias seleccionadas

- Cunningham M., Brown M., Terrell S., Hayes K., Blankenship E., Johnson W., Roca A.L., O'Brien S. (2006) Epizootiology and management of feline leukemia virus in free-ranging Florida panthers – research update. *In: Abstracts of the 8th International Feline Retrovirus Research Symposium, Washington, October 8-11, Abstract 43.*
- Daniels M., Golder M.C., Jarrett O., MacDonald D.W. (1999) Feline viruses in wildcats from Scotland. *J.Wild Dis.* 35, 121-124.
- De Mari K., Maynard L., Sanquer A., Lebreux B., Eun H.M. (2004) Therapeutic effects of recombinant feline interferon-omega on FeLV-infected and FeLV/FIV-coinfected symptomatic cats. *J.Vet. Intern. Med.* 18, 477-482.
- Hartmann K., Werner R.M., Egberink H., Jarrett O. (2001) Comparison of different in-house tests for rapid diagnosis of feline immunodeficiency and feline leukemia virus infection. *Vet. Rec.* 149, 317-320.
- Hartmann K., Brunner K., Lutz H. (2002) Treatment of feline leukemia virus infection with 3-azido-2,3-dideoxythymidine and human alpha-interferon. *In: Proceedings 20th Annual American College of Veterinary Internal Medicine (ACVIM) Forum, Dallas, TX, 779.*
- Hartmann K. (2006) Feline leukemia virus infection. *In: Greene CE, ed. Infectious Diseases of the Dog and Cat, 3rd edition. Elsevier Saunders, St. Louis, USA, 105-31.*
- Hartmann K., Griessmayr P., Schultz B., Greene C.E., Vidyashankar A., Jarrett O., Egberink H., (2007 in press) Quality of different in-clinic test systems for feline immunodeficiency virus and feline leukaemia virus infection. *J. Feline Med. Surg.*
- Hoover E.A., Mullins J.I. (1991) Feline leukemia virus infection and diseases. *J.Am.Vet. Med.Assoc.* 199, 1287-1297.
- Jarrett W.F.H., Crawford E.M., Martin W.B., Davie F. (1964a) A virus-like particle associated with leukemia (lymphosarcoma). *In: Nature* 202, 567-568.
- Jarrett W.F.H., Martin W.B., Crighton G.W., Dalton R.G., Steward M.F. (1964b) Transmission experiments with leukemia (lymphosarcoma). *Nature* 202, 566-567.
- Kociba G.J., Garg R.C., Khan K.N.M., Reiter J.A. and Chatfield R.C. (1995) Effects of orally administered interferon- $\alpha$  on the pathogenesis of feline leukemia virus-induced erythroid aplasia. *Comp. Haematol. Int.* 5, 79-83.
- Levy J.K. (2000) FeLV and non-neoplastic FeLV-related disease. *In: Ettinger S.J., Feldman E.C. (eds) Textbook of veterinary internal medicine. W.B. Saunders, Philadelphia, PA, 424-432.*
- Levy J., Richards J., Edwards D., Elston T., Hartmann K., Rodan I., Thayer V., Tompkins M., Wolf A. (2001) Feline retrovirus testing and management. *In: Compend. Contin. Educ.* 22, 652-657.
- McCaw D.L., Boon G.D., Jergens A.E., Kern M.R., Bowles M.H., Johnson J.C. (2001) Immunomodulation therapy for feline leukemia virus infection. *J.Am.Anim. Hosp. Assoc.* 37, 356-363.
- Moser M., Burns C.C., Boomer S., Overbaugh J. (1998) The host range and interference properties of two closely related feline leukemia variants suggest that they use distinct receptors. *Virology* 242, 366-377.
- Rogers R., Merigan T.C., Hardy W.D. Jr., Old L.J., Kassel R. (1972) Cat interferon inhibits feline leukaemia virus infection in cell culture. *Nat. New Biol.* 237, 270-271.
- Rojko J.L., Essex M., Trainin Z. (1988) Feline leukemia/sarcoma viruses and immunodeficiency. *Adv.Vet. Sci. Comp. Med.* 32, 57-96.
- Steed V.P. (1987) Improved survival of four cats infected with feline leukemia virus after oral administration of interferon. *Feline Pract.* 17, 24-30.
- Tompkins M.B., Cummins J.M. (1982) Response of FeLV-induced nonregenerative anemia to oral administration of a bovine interferon-containing preparation. *Feline Pract.* 12, 6-15.
- Weiss R.C., Cummins J.M., Richards A.B. (1991) Low-dose orally administered alpha interferon treatment for feline leukemia virus infection. *JAVMA* 199, 1477-1481.
- Zenger E. (2000) FIP, FeLV, FIV: making a diagnosis. *Feline Pract.* 28, 16-18.



**Katrin Hartmann** - DVM, Prof., Dr habil., Dipl. ECVIM-CA  
Jefe de Departamento de Medicina Interna de Pequeños Animales  
Ludwig Maximilian University Munich, Veterinaerstrasse 1 3, 80539 Munich, ALEMANIA  
Correo electrónico: sekretariat@med.vetmed.uni-muenchen.de  
Web: www.medizinische-kleintierklinik.de

# Enfermedad 2

## Infección por virus de inmunodeficiencia felina

### Introducción

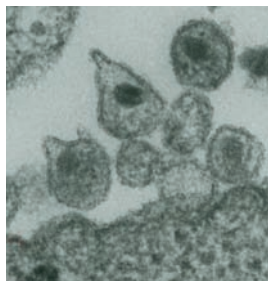
Originalmente denominado lentivirus linfotrópico T felino (FTLV), el virus que causa inmunodeficiencia en gatos finalmente fue llamado FIV (virus de la inmunodeficiencia felina). El FIV fue aislado por primera vez en 1986 en Davis, California (EE. UU.) (Pedersen et al., 1987) en felinos que vivían en hogares con múltiples gatos, y que mostraban diversos signos de inmunodeficiencia pero eran negativos para FeLV. Se halló que el FIV es un **lentivirus** específico de las especies felinas que causa un síndrome de inmunodeficiencia adquirida (SIDA) en gatos domésticos. El FIV se **distribuye mundialmente** en gatos domésticos. En numerosas especies *felidae* salvajes se detectan cepas virales estrechamente relacionadas con el FIV de los gatos domésticos. En algunas regiones africanas, la mayor parte de la



población de leones se encuentra infectada con este lentivirus estrechamente relacionado y que reacciona de forma cruzada con el FIV en las pruebas de anticuerpos, pero el virus parece ser menos patogénico en estos leones, en los que sólo unos pocos signos clínicos se hacen aparentes. La mayor diversidad de las secuencias de ácido nucleico viral y la patogenicidad disminuida de las cepas en los felinos salvajes comparadas con aquellas que afectan a los gatos domésticos sugieren que los félidos no domésticos han convivido con el virus durante más tiempo y que las cepas de gatos domésticos parecen haber surgido más recientemente desde cepas históricas no domésticas (Levy, 2000). El FIV comparte muchas propiedades morfológicas y bioquímicas con el virus de la inmunodeficiencia humana (VIH) pero es antigenéticamente distinto. La patogenia de ambas infecciones virales es similar y se caracteriza por un **periodo prolongado sin signos clínicos**. Dadas estas similitudes entre los 2 virus (FIV y VIH), la especie del gato constituye uno de los mejores modelos para estudiar el VIH y el SIDA en humanos. No obstante, no hay evidencias que vinculen la infección por FIV con cualquier enfermedad humana, incluido el SIDA. Las investigaciones no han logrado identificar infección en personas que hayan sido mordidas por gatos infectados por FIV o que accidentalmente se hayan inyectado material que contenía FIV.

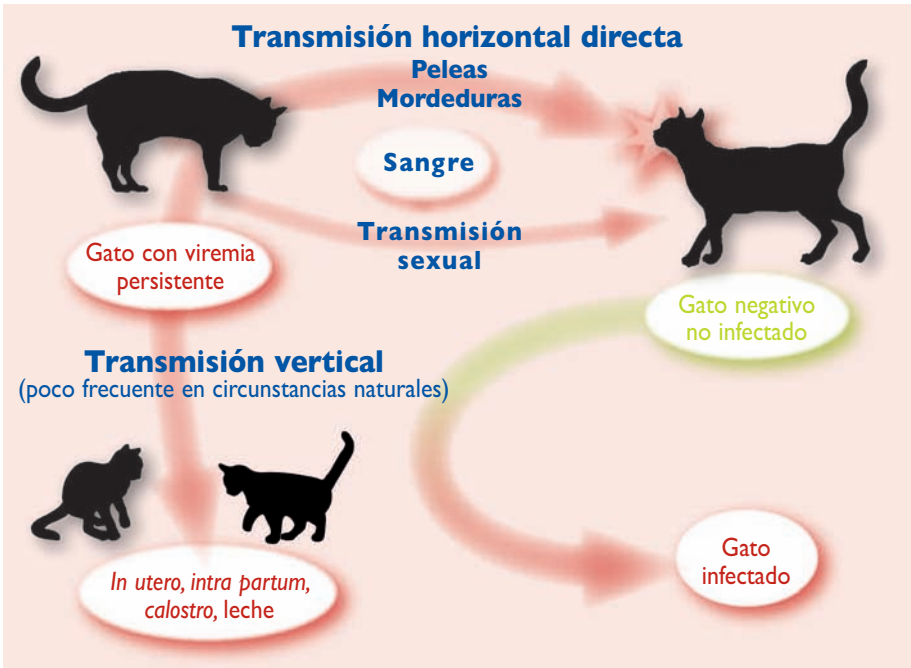
Las cepas de FIV aisladas en campo pueden dividirse en **varios subtipos** según las diferencias en la secuencia de una región hipervariable del gen *env* (envoltura). Hasta ahora se han identificado al menos 5 subtipos distintos (A, B, C, D, E). En los EE.UU. se encuentran predominantemente los subtipos A y B, pero también se ha informado del subtipo C. En Canadá se identificaron principalmente el subtipo C y algunas infecciones por subtipo B. En Japón predomina el subtipo D, pero también están presentes los subtipos A, B y C. En Australia y África se ha descrito el subtipo A; en Sudáfrica, el subtipo B y, recientemente, se halló un nuevo subtipo: E. Los gatos europeos están infectados por los subtipos A, B, C y D: el A es el principal subtipo en los países nórdicos (por ej., Alemania, Países Bajos), y el B, el más importante de los países del sur (por ej., Italia). Los gatos infectados de manera natural pueden albergar múltiples subtipos. Experimentalmente, se ha estudiado la superinfección por diferentes subtipos después de la inoculación secuencial, lo que indica una falta de protección cruzada entre los distintos subtipos. La prevalencia de la infección por FIV varía del 1% al 30% según el país y la cantidad de gatos que deambulen libremente por la zona.

## Etiología



- Familia: *Retroviridae*
- Género: *Lentivirus*
- Virus de la inmunodeficiencia felina (FIV)
- Retrovirus con envoltura
- Causa inmunosupresión
- Periodo de incubación largo
- Virus muy lábil fuera del gato (susceptible a jabones desinfectantes, calor; secado)

(Foto 1) Microscopía electrónica del FIV



## Transmisión

La transmisión es principalmente **horizontal** y **directa** entre gatos adultos mediante mordeduras durante las peleas (Burkhard, 1998). Las investigaciones epidemiológicas indican que la prevalencia del FIV está influida por el comportamiento; los gatos que deambulan libremente en áreas de alta densidad de gatos tienen mayores oportunidades de exposición, en gran parte porque las heridas por mordeduras son el modo más importante de contagio. Por ende, los gatos machos intactos (foto 2) son de alto riesgo, y los machos se infectan entre 2 y 4 veces con más frecuencia que las hembras. La prevalencia es más alta en gatos adultos que en jóvenes. La transmisión sexual es posible.



(Foto 2) Gato macho intacto infectado por FIV que perdió una oreja durante una pelea.

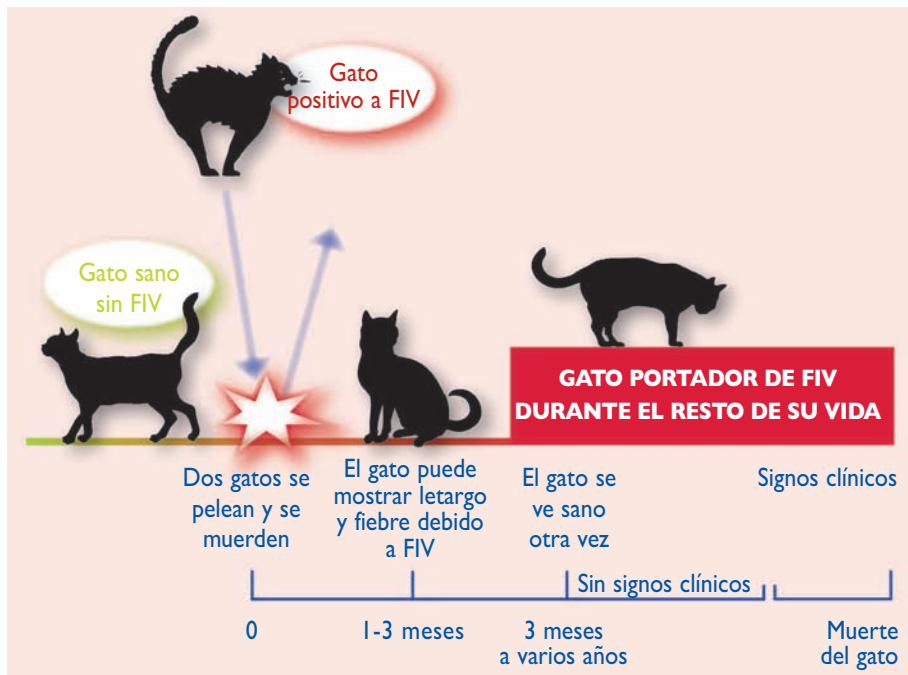
© Katrin Hartmann

La transmisión del FIV de la madre al gatito es poco frecuente pero posible. **La transmisión vertical** se da principalmente en hembras que se infectan al principio de la gestación.

**La transmisión iatrogénica puede ocurrir por medio de jeringas o instrumental contaminados o mediante transfusiones de sangre contaminada.**

## Patogenia

Pese a la producción de anticuerpos y a una fuerte respuesta inmunitaria celular, aparece una **infección latente** en todos los gatos infectados, y la infección no puede ser eliminada. El sello distintivo de la patogenia del FIV es la **interrupción progresiva de la función inmunitaria normal**. El FIV se replica en los linfocitos CD4<sup>+</sup> y CD8<sup>+</sup>, en los linfocitos B, y en los macrófagos, así como en los astrocitos y las células de la microglía. Como en el VIH, algunas cepas de FIV se replican preferentemente en los linfocitos y sólo mínimamente en los macrófagos, mientras que otras cepas se pueden replicar igualmente bien en ambos tipos celulares. Se cree que la replicación en los distintos tipos celulares es responsable de las distintas manifestaciones clínicas. La replicación viral en las células de la línea monocito/macrófago puede derivar en la manifestación de la enfermedad en el sistema nervioso central (SNC). Durante la fase temprana de la infección por FIV, los depósitos principales de células infectadas en la sangre periférica son los linfocitos CD4<sup>+</sup>, pero se produce un cambio en el tropismo viral hacia los macrófagos. El FIV puede aislarse en los linfocitos, como muy pronto, entre los días 10 y 14 tras la infección. La viremia aumenta rápidamente hasta el día 21, alcanza el pico entre las semanas 7 y 8, y luego disminuye

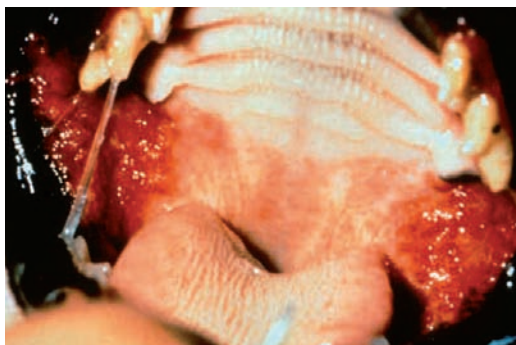

paulatinamente hasta que la carga viral aumenta otra vez en la etapa terminal. Por el contrario, cuando el virus alcanza su pico, las células CD4<sup>+</sup> disminuyen. Dentro de las primeras semanas de infección, disminuyen tanto las células CD4<sup>+</sup> como CD8<sup>+</sup>. La linfopenia inicial es seguida de una fuerte respuesta inmunitaria, que se caracteriza por la producción de anticuerpos anti-FIV y un rebote de linfocitos CD8<sup>+</sup> superior a los niveles previos a la infección. Esto deriva en una inversión persistente de la relación CD4/CD8. Con el tiempo, los niveles de los linfocitos CD4<sup>+</sup> y CD8<sup>+</sup> disminuyen gradualmente.

Además de la disminución cuantitativa de las células CD4<sup>+</sup>, los gatos infectados por FIV desarrollan una disfunción de las **células inmunitarias** (por ej., pérdida de la capacidad de proliferación de los linfocitos en respuesta a la estimulación). Asimismo, puede detectarse una **perturbación significativa de la producción de citoquinas** que contribuye a la inmunodeficiencia. Se ha demostrado que la inmunidad mediada por células se ve más profundamente afectada que la inmunidad humoral. Las enfermedades inflamatorias crónicas, las neoplasias, y las infecciones por organismos intracelulares son infecciones oportunistas más habituales que las infecciones controladas por anticuerpos. Los gatos infectados por FIV parecen responder adecuadamente a la vacunación y con frecuencia desarrollan una hipergamaglobulinemia policlonal característica de una estimulación no específica de la inmunidad humoral.

## Signos clínicos

El FIV rara vez causa la enfermedad por sí mismo. La mayoría de las veces son las enfermedades oportunistas las que causan los signos clínicos. La infección por FIV progresa a través de **varias etapas**, de manera muy similar a la infección por VIH en los seres humanos. Las etapas clínicas reconocidas en gatos incluyen una **fase aguda**, una **fase clínicamente asintomática** de duración variable, y una **fase terminal**. Se han realizado intentos de definir el curso clínico de las distintas etapas análogas a las de la infección por VIH; no obstante, en los gatos a menudo no hay una distinción clara entre las fases, y no todas las fases son aparentes en todos los gatos.



(Foto 3) Estomatitis proliferativa en un gato infectado por FIV.

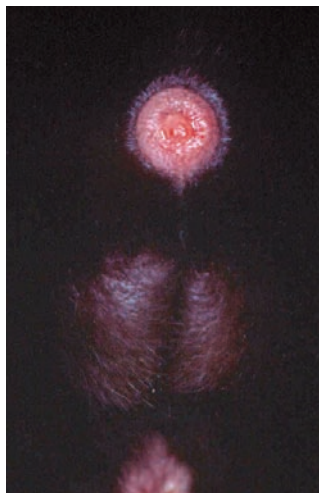© Katrin Hartmann

La **fase primaria de infección** puede caracterizarse por signos clínicos de variada gravedad como fiebre, diarrea, estomatitis (foto 3), conjuntivitis, uveítis y linfadenopatía generalizada,

así como por cambios en los parámetros de laboratorio, como linfopenia y neutropenia. Los signos persisten desde unos pocos días a varias semanas antes de desaparecer. La gravedad de los síntomas de la enfermedad primaria varía con la edad; los gatos recién nacidos desarrollan la linfadenopatía más llamativa y persistente, mientras que los gatos geriátricos muestran signos mínimos de enfermedad, pero progresan con mayor rapidez a las etapas siguientes. La mortalidad durante la etapa inicial es baja.

Después de la primera etapa, los gatos entran en un largo **periodo de apariencia clínicamente normal (fase latente)** antes de progresar finalmente a la fase terminal. Aunque no hay presencia de signos clínicos, durante la etapa latente pueden demostrarse una disminución progresiva de los linfocitos CD4<sup>+</sup> y de la relación CD4/CD8 y, a veces, hipergamaglobulinemia.

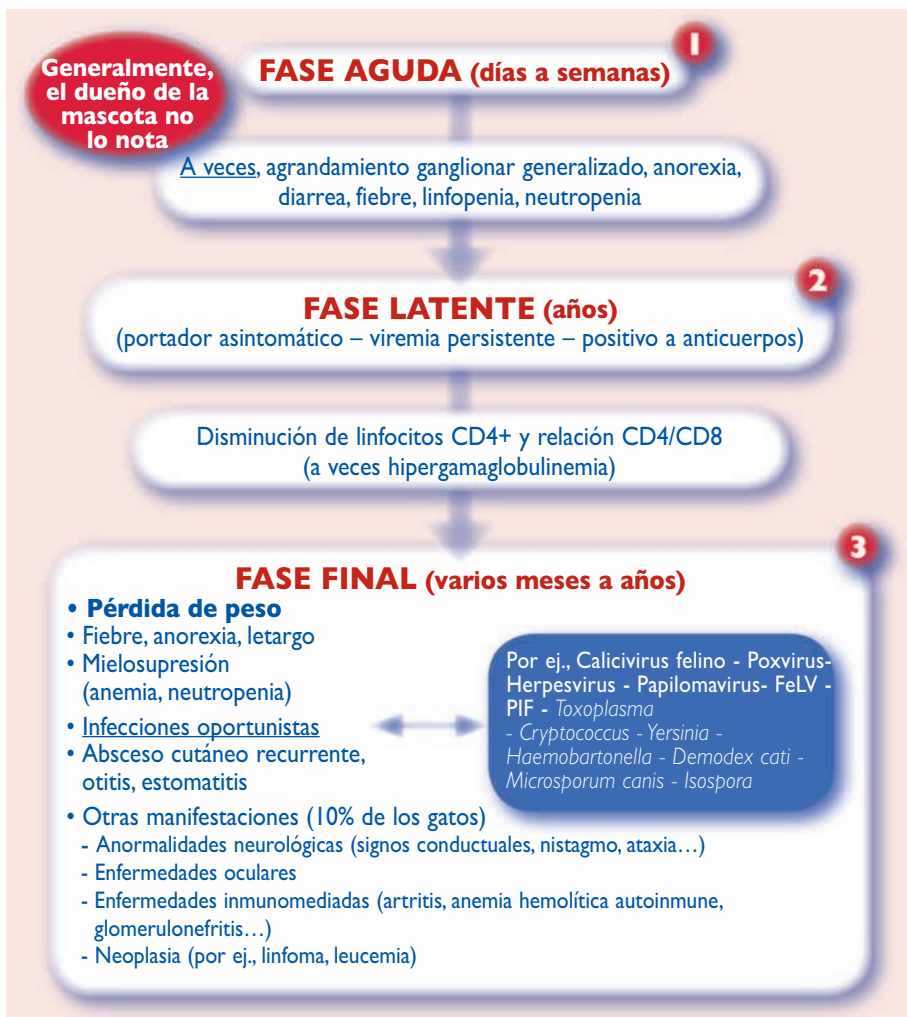Los gatos con **enfermedad parecida al SIDA en fase terminal** sufren de infecciones oportunistas (*foto 4*), mielosupresión, tumores o signos neurológicos.



© Karin Hartmann

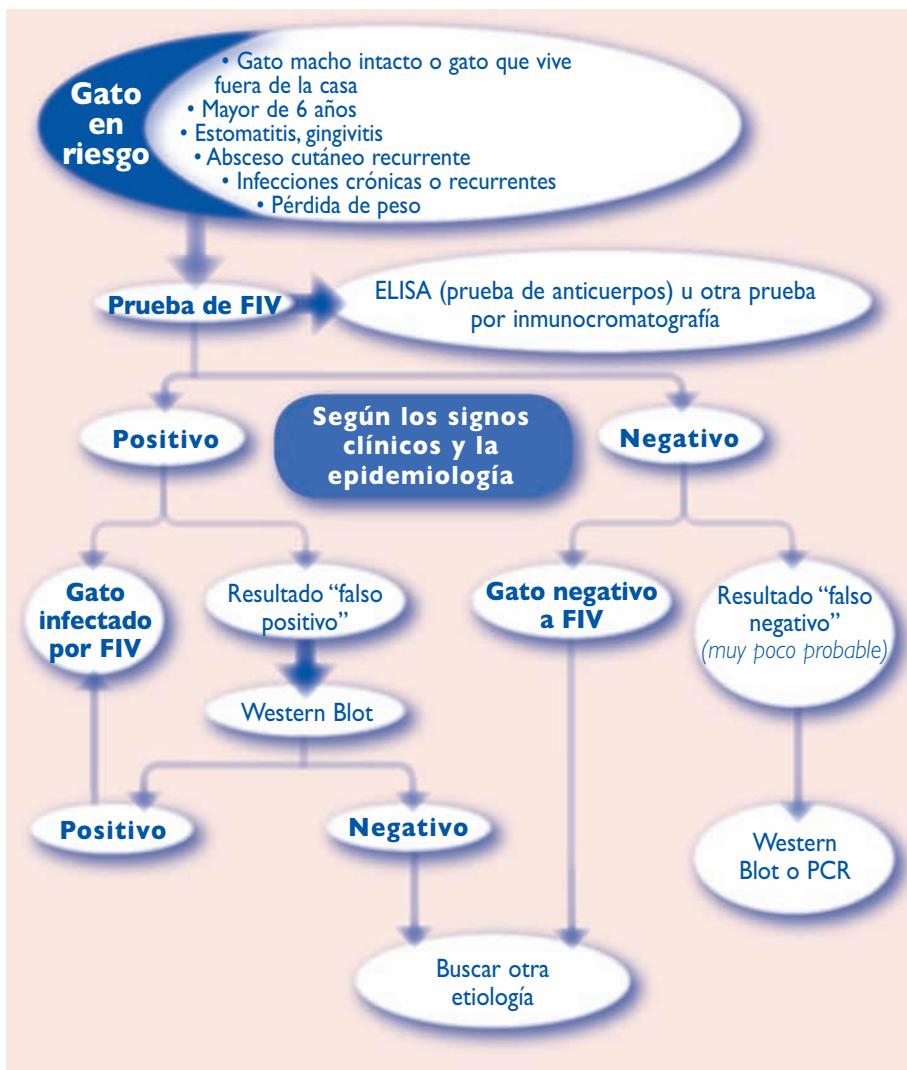
(Foto 4) Infección genital por *Chlamydia felis* debida a inmunosupresión en un gato macho intacto infectado por FIV.

El lapso de tiempo **entre la fase primaria y terminal** no ha sido determinado con precisión, pero puede durar hasta 5 años o más. Algunos gatos pueden ser portadores del FIV durante toda la vida con mínimos signos clínicos. No existe un factor que pronostique actualmente la transición de la fase asintomática a la fase de SIDA, aunque se ha sugerido que un nivel más alto de viremia durante la etapa aguda de la infección está asociado con una progresión más rápida a la etapa terminal. El curso de la **infección por FIV depende de varios factores**, como la edad y la salud del gato en el momento de la infección, la dosis y vía de la inoculación viral, la cepa del virus y los antecedentes inmunitarios del gato. Como en la infección por VIH, la **edad en que se infectó** influye en la duración de la etapa latente. Los gatitos progresan a la fase terminal mucho más rápido que los gatos adultos. Los **cofactores**, como la exposición a las infecciones secundarias, también cumplen una función importante en la progresión de la enfermedad.



## Enfoque diagnóstico

Las pruebas diagnósticas rutinarias de FIV utilizadas actualmente se basan en la **detección de anticuerpos anti-FIV** en sangre periférica. Los gatos infectados generalmente desarrollan grandes cantidades de anticuerpos específicos de FIV, y el FIV produce una infección persistente de la que los gatos no se recuperan. Por lo tanto, la detección de anticuerpos específicos de FIV se utilizó eficazmente para el diagnóstico en el pasado, y la presencia de anticuerpos era predictiva de la presencia del virus en gatos de más de 6 meses de edad. Sin embargo, esto ya no es así en los EE.UU., dado que una vacuna comercial que salió al mercado recientemente interfiere con todas las pruebas diagnósticas que detectan



anticuerpos. Mientras la vacuna se utilice sólo en EE. UU., las pruebas de anticuerpos seguirán siendo fiables para diagnosticar la infección por FIV en otros países.

Los anticuerpos anti-FIV pueden detectarse mediante pruebas inmunocromatográficas como los ensayos inmunoabsorbentes ligados a enzimas (ELISA), ensayos por inmunofluorescencia (IFA) que utilizan linfocitos infectados con FIV, ensayos de radioinmunoprecipitación (RIA) o Western Blot (WVB). La inmunotransferencia se acepta como el estándar de oro para el diagnóstico del FIV (Hartmann et al., 2001). El ensayo ELISA u otras pruebas inmunocromatográficas pueden arrojar resultados falso positivos

por diversas razones, un hecho que es de trascendente importancia en países con una baja prevalencia del FIV, como los EE.UU. y los países del norte de Europa (Hartmann et al., 2001). **Los valores predictivos de los resultados positivos o negativos dependen en gran medida de la prevalencia de infección.** En países con una baja prevalencia, los valores predictivos de los resultados negativos de las pruebas son siempre más altos que los valores predictivos de los resultados positivos. Por lo tanto, todo resultado positivo tiene que confirmarse con un segundo ELISA o prueba de inmunocromatografía, o incluso mejor, con una inmunotransferencia, considerado el estándar de oro para la detección de anticuerpos. Ahora se ha sugerido que la **reacción en cadena de la polimerasa (PCR)** o el aislamiento del virus son metodologías de prueba alternativas, especialmente en países en los que se utiliza la vacuna. La PCR es un **método muy sensible y específico.** De todos modos, los veterinarios deben ser conscientes del hecho de que la sensibilidad tan alta de la PCR puede llevar a **resultados falso positivos** si se produce una contaminación (incluso pequeña) durante la manipulación de las muestras. Debido a la variación de cepas, la PCR puede dar un **falso negativo** en el 30-50% de los gatos infectados. Por lo tanto, la PCR sólo es fiable en caso de un resultado positivo y si la realiza un laboratorio especializado.

**En gatitos menores de 6 meses,** las pruebas con anticuerpos deben ser cuidadosamente interpretadas, ya que los gatitos pueden haber **adquirido los anticuerpos anti-FIV mediante transferencia pasiva en el calostro** de madres infectadas o que han sido vacunadas.



**En circunstancias naturales, es muy poco frecuente que los gatitos se infecten por sus madres, por lo que la mayoría de los gatitos que al comienzo tienen pruebas positivas finalmente se negativizarán cuando disminuyan los anticuerpos maternos.**

## Tratamiento

Habitualmente el tratamiento consiste en **tratamiento de mantenimiento y de las infecciones secundarias,** lo que incluye antibióticos, fármacos antifúngicos o antiparasitarios y rehidratación cuando hay deshidratación, posiblemente combinados con **terapia antiviral.**

El uso de fármacos antivirales todavía es poco habitual en medicina veterinaria, con excepción del **interferón- $\omega$  felino,** que obtuvo la licencia para medicina veterinaria en 2001-2002 en Europa, Australia, Nueva Zelanda y, más recientemente, en México. La mayoría de los **fármacos antivirales** que se han utilizado hasta ahora son fármacos para seres humanos (Egberink et al., 1991; Hartmann et al., 1992, 1995a, 1995b), como el AZT (3'-azido-2', 3'-didesoxitimidina), fosfonoformato, foscarnet, ribavirina. La mayoría de ellos son bastante tóxicos para los gatos y causan efectos secundarios frecuentes (principalmente, mielosupresión y nefrotoxicidad). El AZT, zidovudina, 3'-azido-2',3'-didesoxitimidina, es el fármaco anti-FIV más exhaustivamente estudiado. Es un análogo de nucleósidos (derivado de la timidina) que bloquea el RT de los retrovirus. Está integrado en la cadena del ADN en desarrollo y, por lo tanto, inhibe la nueva infección de células. Se ha demostrado que el AZT inhibe la replicación viral *in vitro* e *in vivo*; reduce la carga viral plasmática, mejora el estado clínico e inmunitario de los gatos infectados por FIV, aumenta la calidad de vida y puede prolongar la expectativa de vida. En un estudio controlado con placebo, el AZT mejoró la estomatitis en gatos infectados naturalmente.



Debe administrarse a una dosis de 5-10 mg/kg cada 12 horas por vía oral o por inyección subcutánea. La dosis más alta debe usarse con cuidado, ya que **los efectos secundarios se desarrollan fácilmente**. En caso de inyección subcutánea, el producto liofilizado debe diluirse en solución isotónica de NaCl para prevenir la irritación local. Para la administración oral, puede utilizarse jarabe o cápsulas de gelatina (dosis/peso específico de cada gato). Durante el tratamiento es necesario **realizar hemogramas con frecuencia porque la anemia no regenerativa es un efecto secundario habitual**, especialmente si utiliza la dosificación más alta. Durante el primer mes se deben realizar hemogramas completos semanales. Si los valores son estables después del primer mes, un control mensual es suficiente. Los gatos con supresión de la médula ósea no deben ser tratados debido al riesgo de anemia potencialmente fatal. En los gatos con insuficiencia renal crónica concurrente, debe reducirse la dosificación para evitar la toxicidad ocasionada por la acumulación del compuesto. Los estudios realizados en gatos tratados con AZT durante 2 años mostraron que el AZT es bien tolerado por la mayoría de los gatos infectados por FIV: al comienzo, algunos gatos pueden desarrollar una leve disminución del hematocrito durante las primeras 3 semanas, que se resuelve incluso si se continúa con el tratamiento. Si el hematocrito cae por debajo del 20%, se recomienda la interrupción del tratamiento y, en general, la anemia se resuelve a los pocos días. Lamentablemente, como en el caso del VIH, pueden aparecer cepas de FIV mutantes resistentes al AZT en apenas 6 meses de tratamiento (Hartmann, 2005).

**Los interferones son citoquinas** y poseen efecto inmunomodulador; pero también poseen un efecto antiviral al inducir un estado antiviral general de las células que las protege contra la replicación del virus.

Se realizó un estudio de campo (De Mari et al., 2004) con el **interferón  $\omega$  felino** en gatos infectados por FeLV y gatos coinfectados por FeLV-FIV. Fue un estudio multicéntrico de diseño aleatorizado, doble ciego y controlado con placebo realizado en 35 clínicas veterinarias y que incluyó a 137 gatos. Un grupo recibió el **interferón felino** a una dosis de **10<sup>6</sup> U/kg de peso corporal, una vez al día, durante 5 días consecutivos, repetida 3 veces en las semanas 0, 2 y 8, por inyección subcutánea**. Ambos grupos recibieron tratamientos de mantenimiento adaptadas a los signos clínicos (por ej., rehidratación, antibióticos). La eficacia del tratamiento se evaluó en un periodo de 4 meses. Los signos clínicos mejoraron significativamente en el grupo tratado en comparación con el grupo de control, pero no hubo diferencias en la tasa de supervivencia de los gatos (De Mari et al., 2004).

## Manejo

En todos los gatos debe conocerse el estado de FIV porque la presencia de infección por FIV en un gato afecta su manejo a largo plazo. La mayoría de los problemas de salud de los gatos infectados por FIV se deben a infecciones secundarias. Se ha demostrado que mantener a los gatos infectados por **FIV estrictamente aislados y dentro de la casa prolonga significativamente la esperanza de vida**. Las infecciones secundarias no solo causan signos clínicos en los gatos infectados por FIV, sino que también desempeñan una función importante en la progresión de la infección por FIV, y los cofactores influyen de manera sustancial en la evolución clínica.



**Si se diagnostica una infección por FIV, deben realizarse consultas de control con el veterinario al menos semestralmente para detectar inmediatamente cualquier cambio en el estado de salud.**

Deben realizarse un hemograma completo, perfiles de bioquímica y análisis de orina cada año. Si un gato infectado por FIV enferma, es esencial la identificación pronta y precisa de la enfermedad secundaria para permitir una intervención terapéutica temprana y que el tratamiento tenga éxito. Deben evitarse los corticosteroides y otros fármacos inmunosupresores. Sólo deben considerarse en pacientes en quienes estén claramente indicados. Se ha demostrado que la griseofulvina causa la supresión de la médula ósea en gatos infectados por FIV y no debe utilizarse (Shelton et al., 1990).

**Se debe castrar a machos y hembras intactos infectados por FIV** para reducir el estrés asociado con el comportamiento de estro y apareamiento y el deseo de deambular fuera de la casa o comportarse agresivamente. Los gatos infectados por FIV asintomáticos toleran habitualmente la intervención, aunque debe considerarse la administración perioperatoria de antibióticos.

Dado que el virus vive sólo unos pocos minutos fuera del huésped y es susceptible a todos los desinfectantes, incluso el jabón común, **unas simples precauciones y los procedimientos de limpieza de rutina** prevendrán la transmisión intrahospitalaria. Los pacientes infectados por FIV deben ser ubicados en jaulas individuales y de esta manera pueden permanecer en la población hospitalaria general.

### Referencias seleccionadas

- Burkhard M.J. (1998) Feline Immunodeficiency Virus (FIV): Immunopathogenesis. *Feline Practice* 26, 10-13.
- De Mari K., Maynard L., Sanquer A., Lebreux B., Eun H.M., (2004) Therapeutic effect of recombinant feline interferon- $\omega$  on feline leukemia virus (FeLV)-infected and FeLV/feline immunodeficiency virus (FIV)-coinfecting symptomatic cats. *In: J Vet Intern Med* 18, 477-482.
- Egberink H. F., Hartmann K. and Horzinek M.C. (1991) Chemotherapy of feline Immunodeficiency virus infection. *JAVMA*, 199, 1485-1487.
- Hartmann K., Donath A., Beer B., Egberink H.F., Horzinek M.C., Lutz H., Hoffmann-Fezer G., Thum I., Thefeld S. (1992) Use of two virustatica (AZT, PMEAs) in the treatment of FIV and of FeLV seropositive cats with clinical symptoms. *Vet. Immunol. Immunopath.* 35, 167-175.
- Hartmann K., Werner R.M., Egberink H., Jarret O. (2001) Comparison of different in-house tests for rapid diagnosis of feline immunodeficiency and feline leukemia virus infection. *Vet. Rec.* 149, 317.
- Hartmann K. (2005) Feline immunodeficiency virus infection and related diseases. *In: Ettinger SJ, Feldman EC, eds. Textbook of Veterinary Internal Medicine. 6th edition, Elsevier Saunders, St. Louis, USA, 659-62.*
- Ishida T., Tomoda I. (1990) Clinical staging of feline immunodeficiency virus infection. *Jpn J. Vet. Sci.* 52, 645-648.
- Levy J.K. (2000) CVT update: Feline Immunodeficiency Virus. *In: Bonagura JD (ed), Kirk's Current Veterinary Therapy XIII Small Animal Practice. Philadelphia, WB Saunders, 284-288.*
- Levy J., Richards J., Edwards D., Elston T., Hartmann K., Rodan I., Thayer V., Tompkins M., Wolf A. (2003) Advisory panel on feline retrovirus testing and management. *J. Feline Med. Surg.* 5, 3-10.
- Pedersen N.C., Ho E.W., Brown M.L., Yamamoto J.K. (1987) Isolation of a T-lymphotropic virus from domestic cats with an immunodeficiency-like syndrome. *Science* 235, 790-793.
- Sellon R.K., Hartmann K. (2006) Feline immunodeficiency virus infection. *In: Greene CE, ed. Infectious Diseases of the Dog and Cat. 3rd edition. Elsevier Saunders, St. Louis, USA, 131-43.*
- Shelton G. H., Grant C. K., Lindenberg M. L., Abkowitz J. L. (1990). Severe neutropenia associated with griseofulvin therapy in cats with feline immunodeficiency virus infection. *J. Vet. Intern. Med.* 4, 317-319.
- Willett BJ., Cannon C.A., Hosie MJ. (2002) Upregulation of surface feline CXCR4 expression following ectopic expression of CCR5: implications for studies of the cell tropism of feline immunodeficiency virus. *J. Virol.* 76, 9242-52.

Zdenek Knotek - DVM, Prof, Ph.D Facultad de Medicina Veterinaria,  
 en colaboración con Viktor Paluš - DVM  
 Universidad de Ciencias Veterinarias y Farmacéuticas,  
 Palackeho 1-3, 612 42 Brno, REPÚBLICA CHECA



# Caso clínico I

## Tratamiento de rinitis purulenta crónica en un gato FeLV positivo con interferón omega felino

Raza:

British Shorthair

Sexo:

macho

Edad:

2 años

Motivo de la consulta:

anorexia, síndrome de secreciones nasales

Síntomas principales:

rinitis purulenta, disnea

### Historia

**Norbert**, un gato **British Shorthair macho**, de 5,05 kilos de peso y **dos años de edad** que sufría de rinitis purulenta y anorexia, fue llevado a la consulta para su tratamiento. El gato provenía de un criadero con tres hembras reproductoras, todas debidamente vacunadas contra panleucopenia, calicivirus, herpesvirus y rabia. Todos los gatos del criadero eran desparasitados regularmente y se los alimentaba con pienso completo comercial para gatos. Norbert vivía con una hembra de tres años de edad que no mostraba signos de enfermedad. Ambos gatos vivían en un espacio donde no podían entrar en contacto con otros gatos. Los problemas respiratorios de Norbert eran intermitentes. En el pasado había sido tratado repetidamente con antibióticos, lo cual, sin embargo, sólo había logrado mejoras temporales.

## Examen físico

El examen clínico sólo confirmó **temperatura corporal elevada** (40,4 °C). La frecuencia respiratoria era fisiológica (35/min) y la frecuencia cardíaca era normal (140/min). La auscultación reveló **murmullo vesicular exacerbado**, mientras que la palpación sólo reveló un agrandamiento moderado de ambos ganglios submandibulares. La característica más distintiva fue la presencia de **secreciones purulentas por las fosas nasales**, que provocaban una inhalación defectuosa y bloqueo parcial de los senos.

## Diagnóstico diferencial

En vista de los antecedentes médicos y la índole de los signos clínicos, se sospechó una infección bacteriana de las vías respiratorias superiores. También se consideró una etiología viral, específicamente la posibilidad de una infección retroviral con sus complicaciones consiguientes en forma de infección bacteriana secundaria.

## Exámenes complementarios

Se le ofreció al propietario del gato realizar exámenes complementarios, entre ellos radiografía de la cavidad torácica y extracción de una muestra de sangre para análisis hematológico y bioquímico y para detección de la presencia de antígenos de FeLV y anticuerpos para FIV (Witness® FeLV-FIV). La radiografía reveló un patrón pulmonar intersticial y peribronquial, cuadro clínico potencial de bronquitis o una forma leve de neumonía intersticial. Todos los parámetros bioquímicos del plasma sanguíneo se encontraban dentro de los parámetros fisiológicos.

## Diagnóstico

El análisis hematológico reveló **leucopenia** (leucocitos  $4,2 \times 10^9/\text{ml}$ ) con una marcada reducción del número de neutrófilos/granulocitos (en banda  $0,1 \times 10^9/\text{ml}$ , segs  $0,9 \times 10^9/\text{ml}$ ) y una proporción llamativamente alta de linfocitos (70%,  $2,9 \times 10^9/\text{ml}$ ). **La prueba para FeLV (antígeno p27) dio positivo**, mientras que la prueba de FIV (anticuerpos gp40) fue negativa. Se recomendó la prueba de detección para el segundo gato que vivía en el mismo espacio, lo cual se llevó a cabo; los resultados fueron negativos para ambos virus, FeLV y FIV. Por lo tanto el segundo gato fue vacunado contra FeLV. Se extrajo una muestra de sangre para realizar un análisis inmunitario y se inició el tratamiento. El análisis inmunitario reveló actividad fagocítica reducida de los neutrófilos/granulocitos y los

monocitos en comparación con los valores de referencia (11,5% frente a >40%). Los parámetros restantes del perfil inmunitario del paciente, que fueron evaluados mediante pruebas *in vitro* (índices de estimulación por quimioluminiscencia PHA, transformación linfocitaria inducida por PWM y ConA, abundancia y razón de las subpoblaciones de linfocitos CD4<sup>+</sup>, CD5<sup>+</sup>, CD8<sup>+</sup> y CD21<sup>+</sup> y la concentración de inmunoglobulinas e inmunocomplejos circulantes), se encontraban dentro del rango de referencia. El diagnóstico fue **infección retroviral por FeLV en etapa temprana** (es decir, antes del comienzo de la linfadenopatía generalizada y el daño irreversible al sistema inmunitario). En consecuencia, se le recomendó al propietario un **tratamiento que incluía inmunoterapia con interferón omega felino (rFeIFN)**.

## Tratamiento

Se aplicaron **inyecciones de rFeIFN- $\omega$**  de acuerdo con el protocolo recomendado: 5 millones de unidades (1 MU/Kg) los días 0, 1, 2, 3 y 4, luego los días 14, 15, 16, 17, 18 y los días 60, 61, 62, 63 y 64 (3 series de 5 inyecciones SC). Todas las inyecciones se aplicaron por **vía subcutánea**.

Los antibióticos inyectables (amoxicilina con ácido clavulánico - Synulox® (Pfizer), 25 mg/kg peso corporal, 2 veces al día, SC) se administraron entre el día 0 y el día 9.

## Resultados y seguimiento

El estado clínico del gato **mejoró después de la primera serie de inyecciones de rFeIFN- $\omega$** . Las secreciones purulentas desaparecieron por completo y, al mismo tiempo, mejoró la respiración del gato. Su estado general mejoró y **la ingesta de alimento aumentó significativamente**. El antígeno p27 de FeLV estuvo presente en la sangre periférica incluso al final del tratamiento. De los parámetros inmunitarios controlados, la actividad fagocítica reducida también estuvo presente al final del tratamiento. No obstante, la cifra de leucocitos en sangre periférica volvió al nivel fisiológico ya al final de la primera serie de inyecciones de rFeIFN- $\omega$ , y después de la segunda y tercera serie de inyecciones aumentó todavía más (leucocitos 6,0, 10<sup>6</sup> y 14,9 × 10<sup>9</sup>/ml). Tras la primera y segunda serie de inyecciones de rFeIFN- $\omega$ , la proporción relativa de linfocitos periféricos también disminuyó con éxito (linfocitos 69% y 49%). En la actualidad (6 meses después del final del tratamiento), el gato todavía tiene **buen estado de salud**.

## Conclusión

Norbert se presentó como un paciente con rinitis purulenta recurrente, para la cual el tratamiento antibiótico sólo había logrado tener éxito temporal. Las pruebas de laboratorio confirmaron que Norbert era FeLV positivo y revelaron cambios en la cifra de leucocitos y en las proporciones de las poblaciones individuales, en particular una neutropenia marcada y una linfocitosis relativa.

Las inyecciones de interferón omega felino (rFeIFN- $\omega$ ) en tres series, de conformidad con el protocolo recomendado, tuvieron como resultado una mejora rápida y permanente del estado respiratorio del paciente, así como una mejora de su perfil hematológico.

Más aun, no se detectó una disminución de la actividad mediada por células del sistema inmunitario, a pesar del estado FeLV+, en el gato tratado con rFeIFN- $\omega$ .

Yves Charlot - DVM

Gabinete Veterinario de Berges du Rhône

Vissigen 36, 1950 Sion, SUIZA

Correo electrónico: ycharlot@bergesdurhone.ch



# Caso clínico 2

## Control de una infección retroviral sintomática en un gato tratada con interferón omega felino

**Raza:**  
Europea

**Sexo:**  
macho

**Edad:**  
5 años

**Motivo de la consulta:**  
anorexia, pérdida de peso, debilidad

**Síntomas principales:**  
caquexia, estomatitis

### Case History

Néron, un gato macho Europeo grande de 5 años de edad, se presentó con anorexia y pérdida de peso. Su propietario notó el inicio de la anorexia 5 días antes de la consulta. No obstante, este gato de mal carácter y semisalvaje había sido vacunado y desparasitado previamente en una jaula de contención. Cuando era pequeño había dado negativo para la prueba de FeLV. Néron no había sido castrado.

Para esta consulta, el propietario no tuvo dificultades para atraparlo y llevarlo al consultorio, lo que hace suponer un avanzado estado de sancancio. De todos modos fue necesario sedarlo para llevar a cabo el examen físico.

## Examen físico

El estado general del animal no era bueno: estaba **escuálido** y pesaba solo 4 kg (*gato alto, foto 1*). Estaba **muy deshidratado**. Su temperatura rectal era de 39,1 °C.

El interior de la boca presentaba **estomatitis severa**.



(Foto 1) Néron, gato macho de 5 años, raza europea

© Yves Charlot

## Diagnóstico diferencial

Debido a los antecedentes del paciente (gato entero y asilvestrado) sólo se consideraron etiologías infecciosas, en particular infecciones retrovirales felinas. El pronóstico fue grave debido a la deshidratación y el mal estado general.

## Exámenes complementarios

Se extrajo sangre para pruebas serológicas y antigénicas para retrovirus felinos (FeLV y FIV) mediante una prueba rápida realizada en consultorio: (Witness® FeLV-FIV). Los resultados fueron los siguientes:

- negativo para FeLV
- **positivo para FIV**



El hemograma reveló leucocitosis: 23.000 leucocitos / mm<sup>3</sup> (73% neutrófilos, 6% eosinófilos, 0% basófilos, 2% monocitos, 19% linfocitos). La hematología no reveló anemia: los eritrocitos ( $7,57 \times 10^6$  cifra de eritrocitos / mm<sup>3</sup>) y las plaquetas ( $275 \times 10^3$  / mm<sup>3</sup>) se encontraban dentro del rango normal.

Todos los parámetros bioquímicos estaban dentro del rango normal (BUN, creatinina, proteínas totales, glucemia, fosfatasa alcalina, ALT)

## Diagnóstico

De acuerdo con los signos clínicos y los resultados de la prueba de FIV se concluyó que Néron había alcanzado la **etapa sintomática de infección por FIV**. De todos modos, no podían excluirse otros tipos de infecciones concomitantes.

## Tratamiento

**Las inyecciones de interferón omega felino (rFelFN- $\omega$ )** se aplicaron de acuerdo con el protocolo recomendado: 4 millones de unidades (1 MU/kg) los días 0, 1, 2, 3 y 4, luego los días 14, 15, 16, 17, 18 y otra vez los días 60, 61, 62, 63 y 64 (es decir 3 series de 5 inyecciones). La primera inyección se aplicó de manera intravenosa, y las posteriores por vía subcutánea (según recomendación del fabricante). Las administraciones de rFelFN-  $\omega$  se realizaron junto con una inyección de amoxicilina de acción prolongada. Siempre fue necesario el uso de una jaula de contención.

## Resultados y seguimiento

**El estado general de Néron mejoró muy rápidamente después de la administración del interferón.** Néron comenzó a comer otra vez y a jugar como solía hacer. Su propietario lo consideró curado ya en la segunda serie de inyecciones (2 semanas después del comienzo del tratamiento).

Hoy, 3 años más tarde, Néron aún está vivo y en buen estado.

## Conclusión

Aunque Néron llegó en estado crítico, las inyecciones de interferón omega felino, según el protocolo recomendado, llevaron a una pronta mejora del estado general de este gato FIV positivo con síntomas clínicos. El propietario de la mascota notó una rápida mejora del apetito y el comportamiento general de su gato (capacidad para jugar de nuevo).

Aun más, tres años después del comienzo del tratamiento y a pesar de un estilo de vida desahogado, este gato permanece sano y continúa disfrutando de la vida.

*Nota de editor científico: la rápida mejora del apetito y de la capacidad de jugar y acicalarse nuevamente después de la administración de interferón felino se ha observado tanto en estudios clínicos como en campo, en gatos sintomáticos infectados por FIV y/o FeLV.*

# Protocolo

## Infección retroviral felina: protocolo de interferón omega felino

**Protocolo inicial:** interferón omega felino  
 1 MU/kg/día SC for 5 consecutive days  
 + tratamiento sintomático adaptado  
 a los síntomas clínicos

2ª serie de 5 inyecciones  
 para quienes respondan bien

Seguimiento individual con análisis regulares  
 realizados por el veterinario y más series de  
 5 inyecciones si son necesarias.

Tiempo

D14

D4

D3

D2

D1

D0

1ª serie de 5 inyecciones

Análisis de sangre  
 (cifra de eritrocitos) ( $10^6/mm^3$ )

5 < cifra de eritrocitos ( $10^6/mm^3$ )  
 < 10 responden bien

2ª serie de 5 inyecciones

Cifra de eritrocitos  
 ( $10^6/mm^3$ ) < 5 responden mal

Pueden no ser buenos  
 candidatos para terapia con IFN.

### BENEFICIOS:


- Mejora significativa de la calidad de vida (mejora rápida del comportamiento, apetito, juego y aseo).
- Aumento significativo de la cifra de eritrocitos y hematocrito en gatos anémicos
- Aumento significativo de la supervivencia (FeLV y gatos con FIV anémicos)

### \* Referencias:

- De Mari K. et al. (2002)  
 Effects of a recombinant Feline Omega Interferon on the survival and clinical signs of feline FeLV and/or FIV-infected cats.  
*IFRR Symposium Amelia Island, USA*
- De Mari K. et al. (2004)  
 Therapeutic effects of recombinant Feline Omega Interferon on FeLV-infected and FeLV/FIV-coinfected symptomatic cats.  
*J. Vet. Intern. Med.*, 18, 477-482.
- De Mari K. & Sanquer A. (2004)  
 Effects of a recombinant Feline Omega Interferon on a population of FeLV and/or FIV infected cats suffering from anemia.  
<sup>7</sup> International IFRR Symposium, Pisa, Italy.



# Infección por calicivirus felino





**Etienne Thiry** - DVM, Prof, PhD, Diplomate ECVPH

Departamento de Enfermedades Infecciosas y Parasitarias, Virología y Enfermedades Virales

Facultad de Medicina Veterinaria, University of Liege

Boulevard de Colonster, 20, B43b, 4000 Liege, BÉLGICA

Correo electrónico: [etienne.thiry@ulg.ac.be](mailto:etienne.thiry@ulg.ac.be)

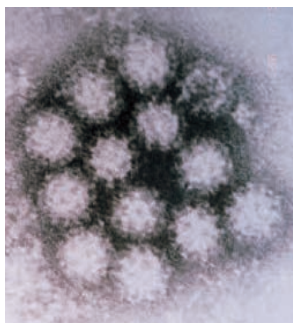
# Enfermedad

## Infección por calicivirus felino

### Introducción

La infección por calicivirus felino está asociada a la gingivoestomatitis aguda y crónica en la especie felina. Aparte de su papel específico en esas infecciones orales, el calicivirus felino también está involucrado en el llamado **complejo de la "gripe felina"** y en la estomatitis recurrente observada con frecuencia en gatos inmunodeficientes con infección persistente por los virus de leucemia felina o inmunodeficiencia felina (FeLV o FIV). También está asociada con cojera en gatitos y con una enfermedad virulenta generalizada reconocida recientemente en los EE.UU. y en el Reino Unido (Thiri, 2002).

### Etiología



© Virbac

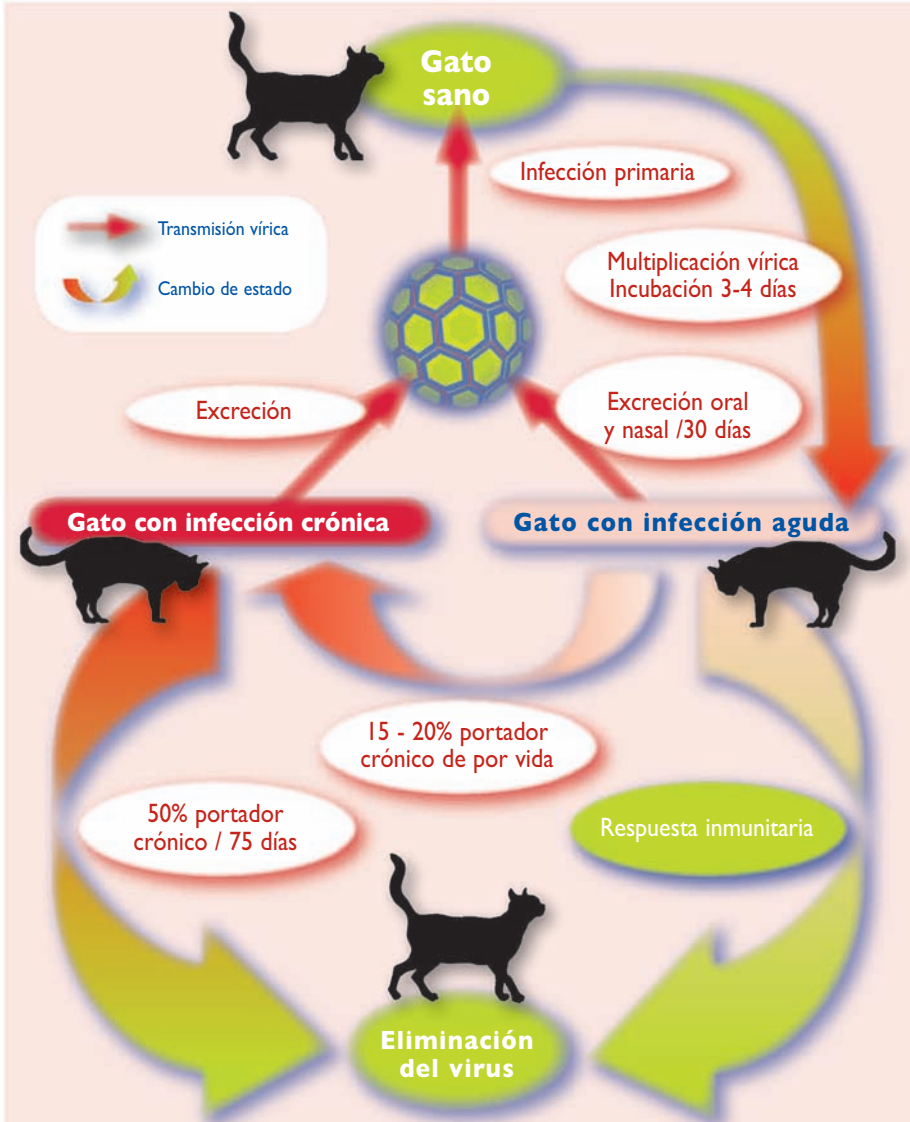
- ▶ Familia: *Caliciviridae*
- ▶ Género: *Vesivirus*
- ▶ Calicivirus felino (FCV)
- ▶ Alta tasa de mutación, diversidad antigénica
- ▶ Virus ARN pequeño y sin envoltura
- ▶ Pertenece al grupo de patógenos responsables del complejo de la "gripe felina".
- ▶ Virus altamente citolítico.
- ▶ Persiste en el ambiente alrededor de 1 semana; sensible al hipoclorito sódico (lejía doméstica común).

(Foto 1) Infección por calicivirus felino – observación por microscopía electrónica

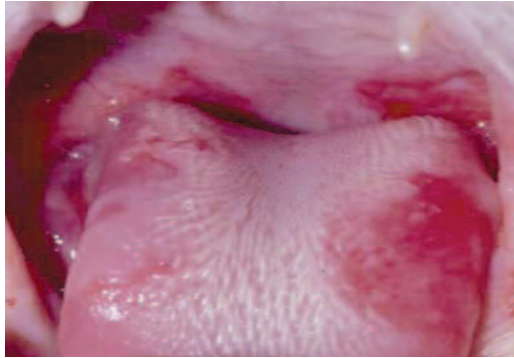
## Transmisión

Fuente: gatos con infección aguda o crónica

- **Directa:** "gato a gato" (vía oronasal)
- **Indirecta:** por contaminación del ambiente (por ej., comederos)



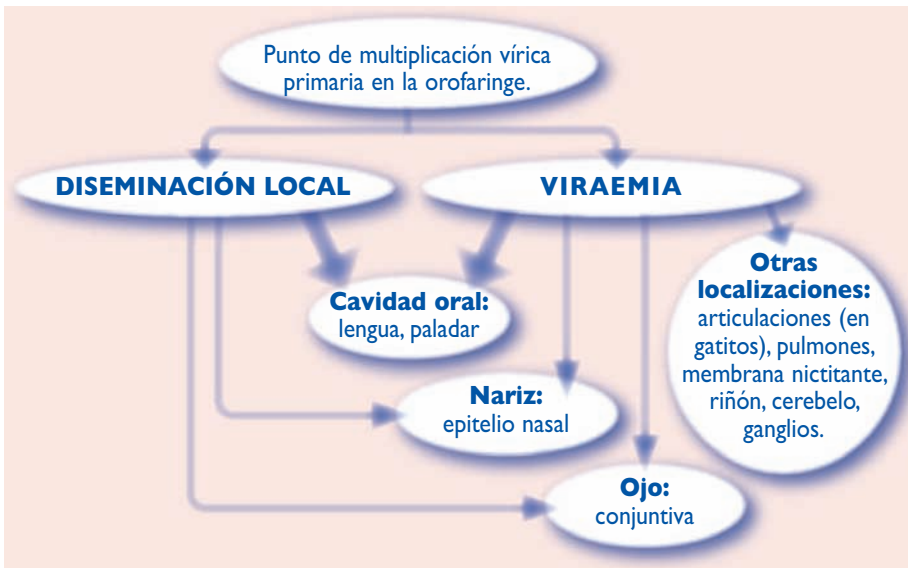
(Foto 2) La infección aguda por calicivirus se caracteriza por lesiones orales definidas como palato-glositis: en este caso, las úlceras son visibles en la lengua, especialmente en la parte marginal y en el paladar.



Courtesy: Guy Carny

## Patogenia

Después de la infección de la orofaringe, la actividad citolítica del virus provoca la formación de **vesículas y úlceras en la cavidad oral** (foto 2). El virus se disemina localmente en el tracto digestivo, las vías respiratorias y los ojos (Gaskell y Dawson, 1994). La viremia se produce de 3 a 4 días más tarde y el virus se distribuye por todo el cuerpo con aislamientos informados, por ejemplo, en el cerebelo, membrana nictitante, riñón, ganglios y pulmones, pero esencialmente regresa a la mucosa oronasal y a los ojos. Las articulaciones pueden verse afectadas en gatitos que presentan sinovitis aguda. La neumonía primaria es poco frecuente y se debe a la diseminación directa de pequeñas gotitas infecciosas al interior de los pulmones. El virus ejerce un **efecto necrótico** sobre las células epiteliales: aparecen vesículas y se forman úlceras con infiltración de neutrófilos.





La **inflamación** intensa está asociada con fiebre, que generalmente evoluciona de manera bifásica, con un pico 24 horas después de la infección y un segundo pico de 4 a 7 días después.

El calicivirus felino muestra un alto grado de **variabilidad antigénica**. Un gato puede infectarse sucesivamente con varias cepas virales y cada infección puede estar asociada a signos clínicos.

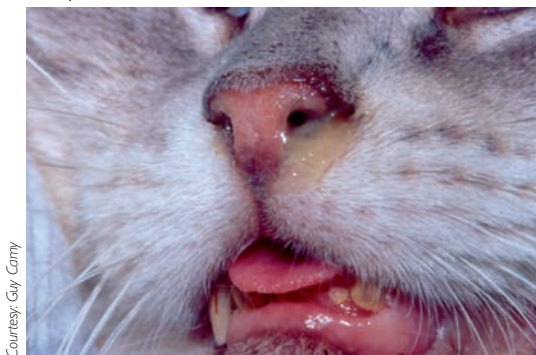**Las cepas hipervirulentas** han sido asociadas en los EE.UU. y el Reino Unido con una alta tasa de mortalidad precedida por signos clásicos de infección por calicivirus, pero también con edema subcutáneo, niveles variables de ulceración de la piel, neumonía intersticial y necrosis en hígado, bazo y páncreas (Coyne et al., 2006). Este trastorno clínico se ha observado en Europa, aunque con una ocurrencia esporádica.

**La estomatitis crónica** se asocia con una **infección crónica de las amígdalas**, ulceración proliferativa de las criptas amigdalinas y secreción continua de saliva.

## Signos clínicos

**La enfermedad aguda** se caracteriza principalmente por lesiones ulcerativas orales e hipotermia. La rinitis y la conjuntivitis están asociadas con secreciones oculonasales (foto 3). Por lo tanto, el calicivirus es uno de los patógenos responsables de la "gripe felina". La gravedad de los signos clínicos puede variar considerablemente, desde una afección leve a una enfermedad aguda. La enfermedad se resuelve de 2 a 4 semanas. Con poca frecuencia, el calicivirus felino puede inducir otras lesiones: neumonía o cojera en gatitos (Hurley y Sykes, 2003).

La enfermedad generalizada virulenta se observa esporádicamente en los EE.UU. y el Reino Unido. Los gatos afectados por este síndrome grave presentan fiebre, edema cutáneo, dermatitis ulcerosa, anorexia e ictericia. Los gatos afectados sufren una tasa de mortalidad del 50% (Coyne et al., 2006).



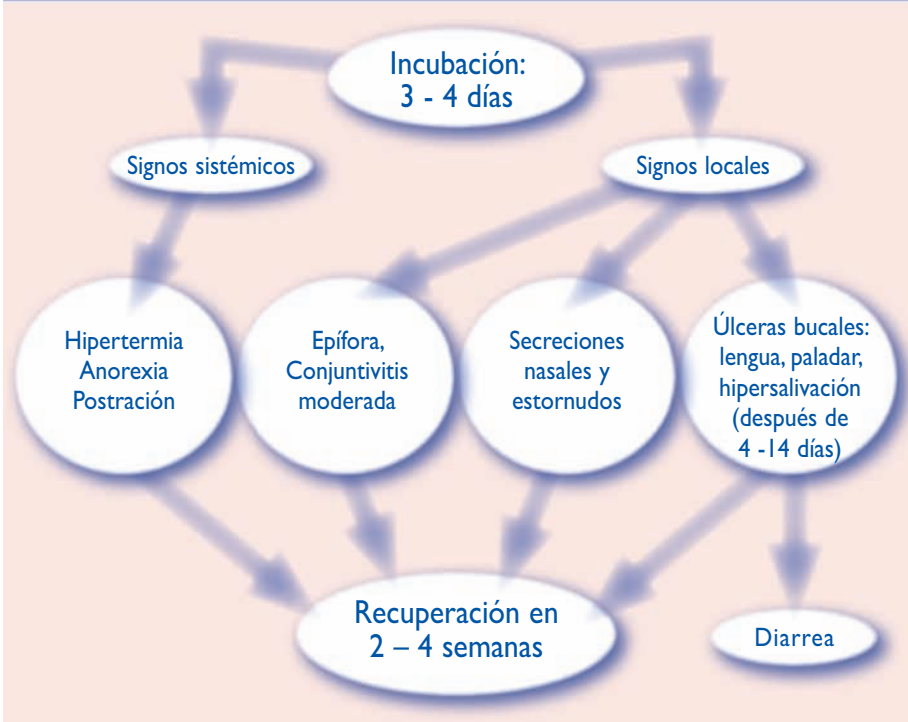
Courtesy: Guy Carby

(Foto 3) La infección por calicivirus es un componente de la "gripe felina"; además de lesiones orales, también puede haber rinitis.

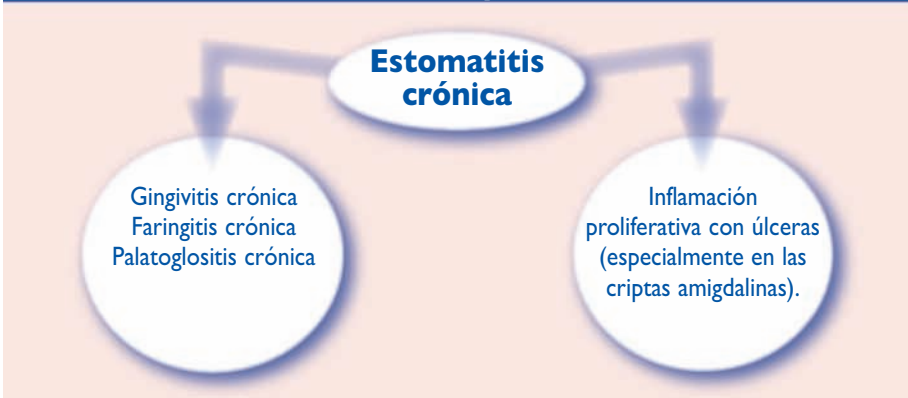
**La enfermedad crónica** se limita a la cavidad oral, con úlceras recurrentes. La asociación con el FIV puede ser responsable de una estomatitis crónica, y es difícil de tratar debido a la inmunodeficiencia.

Debe diferenciarse **la enfermedad aguda posterior a la reinfección** de la infección crónica. En este caso, el gato que previamente había sufrido una infección por calicivirus aguda se encuentra enfermo otra vez, con los mismos signos clínicos agudos, pero reducidos, debido a la inmunización previa.

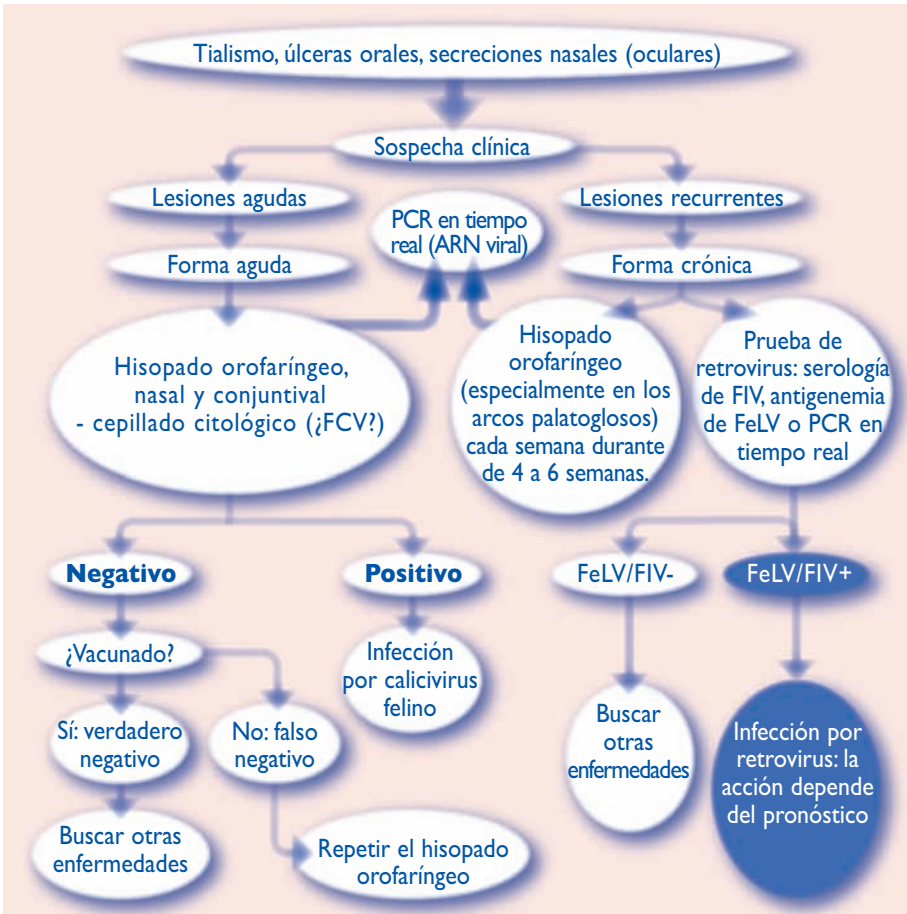
### Infección aguda por calicivirus



### Infección crónica por calicivirus



## Enfoque Diagnóstico



## Tratamiento médico

El único producto antiviral disponible que se podría aplicar para tratar una infección por calicivirus es el **interferón omega felino recombinante**. Es posible que este tratamiento reduzca la gravedad de las lesiones agudas y prevenga el establecimiento de una infección crónica. También se puede utilizar para mejorar las condiciones clínicas de los gatos que sufren de lesiones orales crónicas, a menudo asociadas con calicivirus felino.

Por lo general, los **antibióticos de amplio espectro** pueden prevenir las infecciones bacterianas secundarias, especialmente en casos graves. Deben utilizarse antibióticos con buena difusión en la cavidad oral.

Los gatos infectados deben permanecer en un **ambiente cálido**, con suficiente humedad. La deglución de alimentos y líquidos puede dificultarse debido a las lesiones bucales. La alimentación debe adaptarse al estado del gato: alimentos sabrosos y semilíquidos. Si el gato está deshidratado, está indicada la **rehidratación** por medio de administración parenteral.

## Control en hogares con muchos gatos

**Los gatos de compañía no destinados a la cría** están menos expuestos a la infección por calicivirus. No obstante, deben tomarse medidas médicas e higiénicas si dichos gatos van a ser llevados a una residencia felina.

**La prevención** de la infección por calicivirus en **criaderos** es casi imposible debido a la distribución generalizada del virus, su variabilidad, su fácil transmisión de gato a gato y a la presencia de portadores crónicos. Aún más, la vacunación regular puede controlar la enfermedad pero no la infección. Los anticuerpos maternos protegen a los gatitos de la enfermedad grave pero no de la infección durante un periodo variable, de 3 a 9 semanas. Por lo tanto, el calicivirus está presente en la mayoría de los criaderos de manera continua.

En los criaderos, **las medidas higiénicas** pueden prevenir parcialmente la diseminación de la enfermedad a los gatos vecinos: aislamiento, limpieza de comederos y otros materiales, y examen clínico cuidadoso de los otros gatos para identificar y retirar a los que estén comenzando a enfermar. Más específicamente, los intentos para mantener los criaderos libres de la enfermedad incluyen la necesidad de tomar precauciones al introducir a un gato. Debe retirarse todo gato afectado clínicamente. Durante un periodo de **cuarentena de tres semanas**, se realizan tres pruebas semanales para identificar gatos con infección aguda o crónica. También pueden tomarse dichas medidas en colonias infectadas para evitar la introducción de nuevas cepas de calicivirus.

En las **residencias**, los gatos deben permanecer en cubículos separados por paredes que no puedan saltar. Cada gato debe tener su comedero y demás materiales individuales. El alimento debe prepararse en un área separada. Deben desinfectarse las manos entre cada visita que se realice al cubículo. Los gatos deben tocarse lo menos posible. Si un gato muestra signos de infección por calicivirus, debe ser retirado y ubicado al final de una fila. Siempre se deben visitar los cubículos en el mismo orden. Cuando una jaula o cubículo se encuentre vacío, debe desinfectarse con los productos habituales antes de admitir a otro gato.

### Referencias seleccionadas

- Coyne K.P., Jones B.R., Kipar A., Chantrey J., Poerter C.J., Berber P.J., Dawson S., Gaskell R.M., Radford A.D. (2006) Lethal outbreak of disease associated with feline calicivirus infection in cats. *Vet. Rec.*, 158, 544-550.
- Hurley K.F., Sykes J.E. (2003) Update on feline calicivirus: new trends. *Vet. Clin. North Am. Small Anim. Pract.* 33, 759-772.
- Thiry E. (2002) Calicivirose féline. In: *Virologie clinique du chien et du chat, Collection virologie clinique, Editions du Point Vétérinaire*, 98-104.

**Stefano Bo** - DVM, PhD

Presidente de la Sociedad Italiana de Medicina Felina (SIMEF)

Conferenciante sobre "Clínica de enfermedades infecciosas"

Facultad de Medicina Veterinaria, Turin, ITALIA

Correo electrónico: [ambu@merlobo.fastwebnet.it](mailto:ambu@merlobo.fastwebnet.it)



# Casos clínicos

## Uso del interferón recombinante felino (rFeIFN) en el tratamiento de infecciones de las vías respiratorias superiores

**Raza:**

Maine Coon

**Sexo:**

2 machos, 1 hembra

**Edad:**

2 y 3 años

**Motivo de la consulta:**

estado extremadamente malo, pérdida de peso

**Síntomas principales:**

estornudos crónicos progresivos, secreciones nasales mucopurulentas, úlceras linguales graves

Tres gatos **Maine Coon** provenientes del **mismo criadero** fueron derivados a la clínica; todos los gatos de ese criadero eran vacunados frecuentemente contra panleucopenia, calicivirus y herpesvirus, y eran negativos para FIV/FelV.

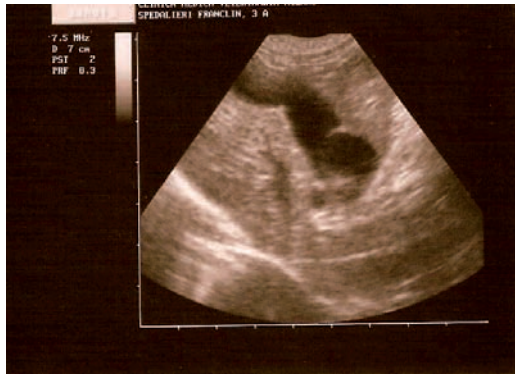
### Gato I

#### Historia

El primer gato, **Franklin**, era un macho de **3 años de edad** con antecedentes de infección de las vías respiratorias superiores (URTI), pequeñas úlceras bucales y fiebre. En ese momento, el gato estaba siendo tratado con enrofloxacin.

# Exámenes físicos y complementarios

Dos semanas más tarde, trajeron a Franklin con una **URTI recurrente** asociada con **anorexia**, gingivitis, linfadenopatía submandibular e ictericia. La hematología (hemograma) no mostró particularidades pero la bilirrubina y la ALT estaban elevadas (*tabla 1, Franklin 1*). Se comenzó con fluidoterapia y antibióticos (metronidazol y enrofloxacina). Sin embargo, tres días más tarde, la bilirrubina había aumentado aún más, así como la ALT y la FA (*tabla 1, Franklin 2*). Los ácidos biliares estaban elevados en suero (*tabla 1, Franklin 3*). El perfil de coagulación mostró un TTPa (tiempo de tromboplastina parcial activada) prolongado y una disminución moderada del fibrinógeno, con TP (tiempo de protrombina) y plaquetas normales. Las radiografías abdominales eran normales. La ecografía abdominal mostró dilatación del colédoco y la vesícula biliar, con engrosamiento de la pared (*foto 1*). El páncreas estaba agrandado e hipocogénico, y los ganglios regionales estaban agrandados. Estos hallazgos sugerían colangiohepatitis y pancreatitis. Se agregó ácido ursodeoxicólico a la pauta terapéutica. Tres días después, Franklin desarrolló polipnea, tos y disnea. La repetición del perfil de coagulación mostró un valor alto de productos de degradación de la fibrina, disminución de la ATIII (antitrombina III), plaquetas bajas, TTPa y TP elevados. Se formuló un diagnóstico tentativo de coagulación intravascular diseminada (CID) y/o tromboembolia pulmonar.



(Foto 1) Ecografía abdominal que muestra dilatación del colédoco y de la vesícula.

## Diagnóstico

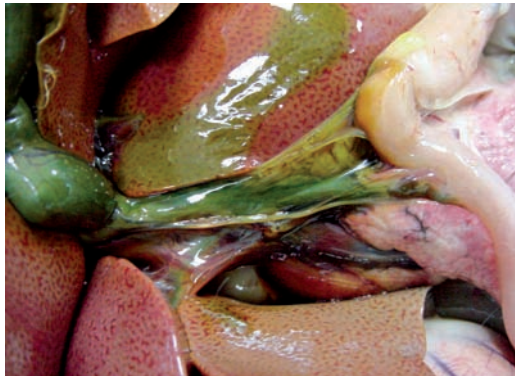
A pesar del tratamiento, el estado de Franklin se deterioró aun más, y el propietario optó por la eutanasia.

Se llevó a cabo un **examen post mortem** (*foto 2*). Los resultados histopatológicos revelaron **hepatitis** perivascular difusa con presencia de linfocitos, células plasmáticas y escasos neutrófilos;

Tabla I	Franklin1	Franklin2	Franklin3
AST (0-40 U/L)	72	99	112
ALT (10-80 U/L)	190	200	240
FA (0-90 U/L)	98	120	162
GGT (0-7 U/L)	2	3	7
Bilirrubina total (0-0,3 mg/dl)	0,9	1,5	1,7
Creatinina (<2 mg/dL)	1,7	1,4	1,3
BUN (5-30 mg/dL)	22	20	21
Glucosa (75-130mg/dL)	137	82	99
Amilasa (70-1590 U/L)	1335	1400	
K <sup>+</sup> (3.2-5.5 mEq/L)	4,8	4,6	5,4
Na <sup>+</sup> (145-158 mEq/L)	154	146	145
Cl (108-128 mEq/L)	122	119	117
Ca <sup>++</sup> (7.2-12 mg/dL)	8,5	7,6	
P (4-8 mg/dL)	4,4	4,8	
Proteínas totales (5,5-8 g/dL)	8,5	7	
Albúmina (2.5-4 g/dL)	3	3,8	
Ácidos biliares en ayunas (0-2.2mcmol/L)	—	—	46
Ácidos biliares posprandiales (0-12.6 mcmol/L)	—	—	108,2

necrosis, edema, y hepatopatía vacuolar con degeneración hidrópica, hiperplasia biliar y estasis. También se informó la presencia de **congestión y edema pulmonar** difusos con hemorragia alveolar y áreas enfisematosas, y de infiltrados linfoplasmocitarios periglandulares (bronquiales) multifocales e hiperplasia de neumocitos tipo II. En los ganglios mesentéricos, se detectó depleción linfática e histiocitosis sinusal. Se halló necrosis multifocal en el bazo. Se estableció un diagnóstico definitivo de **colapso respiratorio, edema pulmonar** y **colangiohepatitis linfoplasmacítica**.

La PCR en tiempo real realizada en tejidos (hígado) y la neutralización sérica fueron **positivas para calicivirus**.



(Foto 2) Franklin: la necropsia mostró afectación difusa al hígado.

© Stefano Bo

## Gato 2

### Historia

El segundo gato era **Hope**, una **hembra de 2 años**. Fue derivada con antecedentes de estornudos, anorexia, disnea y niveles elevados de ALT hepática, FA y bilirrubina (*tabla 2. Hope I*).

### Examen físico

En el examen físico estaba **deshidratada** y **deprimida**. Se detectó un aumento de los ruidos respiratorios superiores. La palpación abdominal indicó la probabilidad de ganglios mesentéricos agrandados.

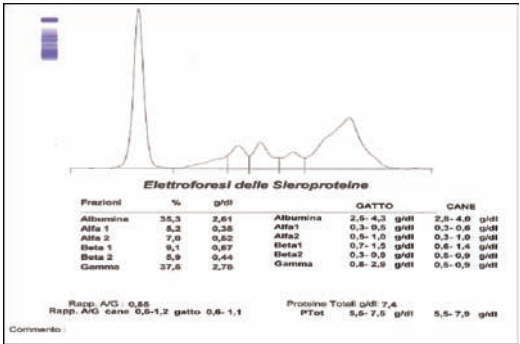


<b>Tabla 2</b>	<b>Hope1</b>	<b>Hope2</b>	<b>Hope3</b>	<b>Flipper1</b>	<b>Flipper2</b>
AST (0-40 U/L)	212	139	51	90	55
ALT (10-80 U/L)	656	710	199	236	112
FA (0-90 U/L)	120	102	100	100	87
GGT (0-7 U/L)	4	2	3	5	1
Bilirrubina total (0-0.3 mg/dl)	0,7	1,2	0,4	1,0	0,2
Creatinina ( <2 mg/dL)	0,8	1,4	1,3	1,6	1,1
BUN (5-30 mg/dL)	15	19	21	22	13
Glucosa (75-130mg/dL)	87	96	121	90	78
Amilasa (70-1590 U/L)	1725	1151	1321	1536	1456
K+ (3.2-5.5 mEq/L)	3,8	4,7	4,1	4	4,1
Na+ (145-158 mEq/L)	148	150	145	149	152
Cl (108-128 mEq/L)	120	111	117	112	116
Ca++ (7.2-12 mg/dL)	9,5	9,2	8,9	9,1	9
P (4-8 mg/dL)	4,4	5,5	4,1	3,0	3,3
Proteínas totales (5.5-8 g/dL)	7,5	7,4	7,2	7,7	7,5
Albúmina (2.5-4 g/dL)	2,7	2,6	3,0	3,6	3,2
γ-globulina %	—	37,6	—	31,1	—
γ-globulina (0.8-2.9 g/dl)	—	2,78	—	2,4	—
Ácidos biliares en ayunas (0-2,2mcmol/L)	—	9,4	—	—	—
Ácidos biliares posprandiales (0-12,6 mcmol/L)	—	22	—	—	—

# Exámenes complementarios y diagnóstico

El hemograma y el panel de coagulación fueron anormales con hematocrito = 27%; TP y TTPa elevados y fibrinógeno disminuido y D-dímeros levemente elevados. Los leucocitos mostraron linfopenia y monocitosis. Los perfiles bioquímicos revelaron enzimas hepáticas y bilirrubina elevadas (tabla 2. Hope2). La electroforesis de proteínas séricas reveló gammapatía policlonal leve (foto 3). Las radiografías de tórax fueron normales. La ecografía abdominal mostró dilatación y tortuosidad del colédoco; páncreas hipocogénico y agrandado con márgenes irregulares; ganglios mesentéricos agrandados y levemente hipocogénicos. Estos hallazgos sugirieron una colangiohepatitis, pancreatitis y linfadenopatía. Se realizó citología de las secreciones nasales para determinar la presencia de *Cryptococcus neoformans*; los resultados fueron negativos. La PCR en sangre para coronavirus felino (FCoV) fue negativa. **La PCR para calicivirus** a partir del hisopado orofaríngeo fue **positiva**.

(Foto 3) La electroforesis sérica de Hope mostró un aumento de la fracción de  $\gamma$ -globulina.



## Tratamiento

Hope recibió tratamiento con líquidos, cefalexina y doxiciclina, y *propionato de fluticasona* por vía inhalatoria. También se le **administró interferón felino (rFelFN- $\omega$ ) a 1 MU/Kg/día SC durante 5 días**, repetidos tres veces con intervalos de 15 días, luego una solución de 1 ml  $5 \times 10^4$  U/kg por vía oral, en días alternos, durante 1 mes.

## Resultados y seguimiento

Un mes después el perfil de coagulación de Hope todavía era anormal. Los parámetros bioquímicos mostraron una mejora, con la bilirrubina total dentro del rango normal, pero la ALT todavía estaba elevada en 710 UI/L.

Ocho meses después, Hope presentaba un **buen estado clínico** con secreciones nasales bilaterales leves y estornudos esporádicos. El perfil bioquímico mostró una mejora en los valores de las enzimas hepáticas (*tabla 2. Hope3*).

## Gato 3

### Historia

El tercer gato era **Flipper**, un **macho de 3 años**. Presentaba antecedentes de **estornudos** y **resoplidos** sin ningún otro signo clínico.

### Examen físico

En el examen físico el estado general de Flipper era bueno, pero estaba **letárgico**, estornudaba frecuentemente, y tenía estertores y secreciones **nasales mucosas bilaterales**. Tenía lesiones visibles en los márgenes laterales del hocico.

### Exámenes complementarios y diagnóstico

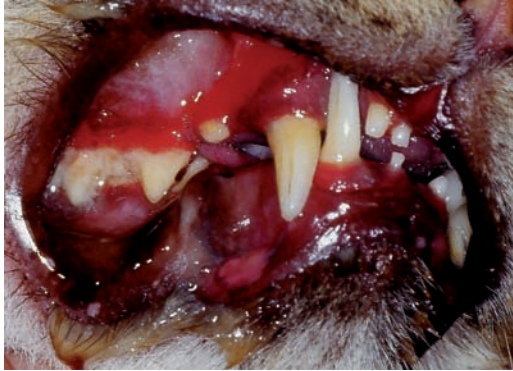El hemograma y la bioquímica fueron normales con excepción de un leve aumento de la ALT, FA y AST (*tabla 2. Flipper1*). Las radiografías de tórax fueron normales. La ecografía abdominal estaba dentro de los límites normales. Se realizó una citología de las secreciones nasales para evaluar la presencia de *Cryptococcus neoformans* y fue negativa. La PCR en sangre para FCoV fue negativa; **la PCR para calicivirus fue positiva** en la muestra de hisopado orofaríngeo.

### Tratamiento

Flipper recibió tratamiento con líquidos, cefalexina y doxiciclina, y *propionato de fluticasona* por vía inhalatoria. También se le administró **interferón felino (rFelFN- $\omega$ ) a 1 MU/Kg/día SC durante 3 días, repetidos tres veces con intervalos de 15 días, luego una solución de 1 ml 5x10<sup>4</sup> U/kg por vía oral, con un día de por medio durante 1 mes.**

## Resultados y seguimiento

Ochos meses más tarde el paciente estaba en **buen estado clínico**, excepto por una gingivostomatitis crónica persistente (*tabla 2. Flipper2*) (*foto 4*). Los resultados de la bioquímica fueron normales.



(Foto 4) Flipper presentaba faucitis/periodontitis ulceroproliferativa crónica.

© Stefano Bo

## Discusión

La lista de los problemas era similar en los tres gatos, con antecedentes iniciales de estornudos progresivos o intermitentes crónicos, estertores, y secreciones nasales mucopurulentas unilaterales o bilaterales, sin evidencia de enfermedad ocular; seguidos de anorexia, enfermedad hepática con enzimas hepáticas elevadas, desarrollo de signos pulmonares y CID, colangiohepatitis, sospecha de pancreatitis y agrandamiento de ganglios linfáticos mesentéricos. Los signos clínicos iniciales de URTI y las úlceras linguales graves presentes en **Franklin** eran compatibles con **infección por calicivirus**. El estado clínico de estos gatos infectados era grave, con anorexia debida al dolor de la cavidad oral y a la fiebre.

Todos los pacientes desarrollaron enfermedad hepática, pero el aumento de la bilirrubina pudo haberse debido más a la inflamación que a la afección del hígado. Sin embargo, las concentraciones aumentadas de bilirrubina sérica podrían haber reflejado un origen prehepático (es decir, hemólisis), enfermedad hepatocelular primaria, o enfermedad hepática secundaria (obstrucción del flujo biliar). La histología postmórtem de Franklin reveló necrosis hepática y hepatitis linfocítica perivascular. La ALT es una enzima citosólica específica del hígado que se filtra del hepatocito cuando aumenta la permeabilidad de la membrana. Aunque la ALT sugiere que los hepatocitos están dañados, no brinda información acerca del diagnóstico o del pronóstico. La AST está asociada con la membrana mitocondrial, y por lo tanto es indicadora de un daño celular significativo. Sin embargo, la AST no es una enzima específica del hígado; también se encuentra en distintos tejidos, entre ellos el músculo, corazón, riñones y cerebro. La FA se une a las membranas de los *canaliculos* biliares y de los conductos biliares. Por lo

tanto, las concentraciones de FA aumentan después de una colestasis. Como consecuencia de la vida media corta y las concentraciones más bajas de la FA, los aumentos leves de FA en los gatos son significativos.

Puede haber coagulopatías debido a una reducción de la producción hepática de distintos factores de coagulación, y/o bien a una activación disminuida de los factores de la coagulación dependientes de la vitamina K secundaria a una malabsorción de la vitamina K y/o a CID. Las concentraciones aumentadas de ácido biliar sugieren enfermedad hepática; sin embargo, no diferencian entre enfermedad primaria y secundaria.

La enfermedad de las vías respiratorias superiores causa una morbilidad sustancial en los gatos que viven con sus dueños y en las poblaciones pertenecientes a refugios o criaderos. Los gatos de cualquier edad (< 1 año a > 15 años) pueden verse afectados por rinosinusitis crónica, pero la enfermedad aguda afecta normalmente a los gatos jóvenes y se caracteriza por estornudos, fiebre, letargia, y secreciones nasales y oculares bilaterales (serosas, mucoides o purulentas). En el síndrome agudo puede haber distintos agentes etiológicos involucrados, pero se cree que la mayoría de las infecciones se deben a herpesvirus felino tipo 1 (FHV-1), calicivirus felino (FCV) y/o Chlamydia. Tradicionalmente, se ha estimado que el FHV-1 está involucrado en la mayoría de los casos, aunque el calicivirus puede ser más prevalente en algunas poblaciones.

La literatura brinda informes de brotes focales de una **cepa inusualmente virulenta de calicivirus felino (FCV)**; se ha identificado a esta cepa como la causante del síndrome conocido como **FCV generalizado virulento (VS-FCV)**. Schorr-Evans et al. (2003) informaron de un brote de 24 casos de infecciones por FCV generalizado virulento en un pequeño hospital veterinario. Las circunstancias y los signos de la enfermedad fueron muy similares a los descritos en un brote de enfermedad hemorrágica por FCV en la zona norte de California (Petersen et al., 2000), así como a otros casos aislados. El virus causal pareció ser una variante del calicivirus felino común que causa infección de las vías respiratorias superiores (URTI) en muchos gatos, pero los gatos del brote antes mencionado sufrieron una morbilidad y mortalidad extraordinariamente alta. El virus llegó a las instalaciones a través de gatos de un refugio que presentaban signos de afectación de las vías respiratorias superiores. Los gatos infectados presentaban un amplio espectro de signos clínicos: el 90% estaba febril, aproximadamente el 50% tenía edema de cara y patas, el 50% tenía signos clásicos de URTI (secreciones oculares y nasales, conjuntivitis, y estomatitis ulcerativa o vesicular), el 30-40% tenía signos de hemorragia (nasal, fecal), y el 20% presentaba ictericia. Los hallazgos de la necropsia también fueron variados e incluyeron consolidación pulmonar y neumonía (80%), hepatomegalia (50%), pancreatitis (10%) y pericarditis (10%). Todos los casos parecieron surgir de una única fuente y diseminarse por el hospital por medio del personal y los clientes. Dos gatos se infectaron por un gato enfermo que volvió a su casa después de estar en el hospital.

En base a casos previos, los gatos convalecientes pueden diseminar el virus infeccioso durante semanas después de la infección. Los gatos infectados se tornan virémicos (como los gatos con URTI por calicivirus). El diagnóstico se basa en el cultivo viral (o RT-PCR) a partir de sangre, bazo, pulmones, secreciones nasales u oculares, así como en los signos clínicos y la patología.

## Conclusión

En conclusión, los gatos con rinitis aguda o crónica por lo general se tratan con antibióticos de amplio espectro para controlar la infección bacteriana secundaria en la cavidad nasal. Los gatos con enfermedad aguda, en general, mejoran rápidamente, a veces incluso antes de que el tratamiento con antibióticos haya tenido tiempo de surtir efecto. Los gatos con enfermedad crónica, demuestran habitualmente una respuesta inicial a la terapia con antibióticos, y una respuesta positiva puede ser una indicación para comenzar con un tratamiento antibiótico a largo plazo (6-8 semanas o más).

La terapia antiviral rara vez se emplea en gatos con rinosinusitis crónica debido a la imposibilidad de obtener documentación definitiva acerca de la afectación viral, y por la preocupación que generan los potenciales efectos secundarios de la terapia antiviral. El interferón felino está autorizado para el uso antiviral en perros y gatos, y consideramos que es una buena opción en casos de enfermedad crónica de las vías respiratorias superiores.

*El autor desea agradecer a la Dra. Chiara Paratici por los casos derivados.*

### Referencias seleccionadas

- Hurlley Kate F. (2006): Virulent Calicivirus Infection in Cats. *ACVIM Proceedings*.
- Pedersen N.C. et al. (2000). An isolated epizootic of hemorrhagic - like fever in cats caused by a novel and highly virulent strain of feline calicivirus. *Vet microbiol.* 73(4), 281-300.
- Schorn-Evans E.M., A. Poland, Johnson W.E., Pedersen N.C. (2003). An Epizootic of Highly Virulent Feline Calicivirus Disease in a Hospital Setting in New England. *J. Feline Med. Surg.* 5[4]: 217-226.

# Protocolo

## Infección aguda por calicivirus: protocolo de interferón omega felino

### Tratamiento en la etapa aguda


Interferón omega felino

2.5 MU/Kg, 3 inyecciones, SC (o IV), en días alternos

+ tratamientos sintomáticos

### Recuperación rápida\*

86% de recuperación clínica si se administra en la etapa temprana  
Prevención de la etapa crónica



- Los gatos enfermos individuales deben recibir tratamientos sintomáticos apropiados
- Deben tenerse en cuenta los factores ambientales en los hogares con numerosos gatos
- El soporte nutricional es importante en ambos casos

### BENEFICIOS:

- Reducción de los signos clínicos
- Puede prevenir las formas crónicas


### \* Referencia:

Uchino T et al. (1992)  
Investigations of feline interferon and its therapeutic effects for field use.  
Its therapeutic effects on FCI (feline calicivirus infection).  
Shodobutsu Rishou, Journal of Small Animal Clinical Science.





# Gingivoestomatitis crónica felina





**Philippe Hennet** - DVM, Diplomado por el American Veterinary Dental College (AVDC)  
Diplomado por el European Veterinary Dental College (EVDC)  
Clínica de referencia especializada en enfermedades orales, odontológicas  
y otorrinolaringológicas  
Clinique Vétérinaire Advetia, 5 rue Dubrunfaut, 75012 París, FRANCIA  
correo electrónico: [hennet@vetodent.com](mailto:hennet@vetodent.com)  
Web: [www.vetodent.com](http://www.vetodent.com) - [www.advetia.fr](http://www.advetia.fr)

# Enfermedad

## Gingivoestomatitis crónica felina

### Introducción

La **gingivoestomatitis crónica felina**, también denominada estomatitis crónica, es una entidad clínica caracterizada por lesiones inflamatorias, principalmente de naturaleza ulcerativa, que afectan la mucosa oral. Las dos zonas específicas afectadas en estos gatos son la mucosa lateral a los arcos palatoglosos y la mucosa bucal, es decir, la mucosa que recubre los arcos dentales premolares/molares.

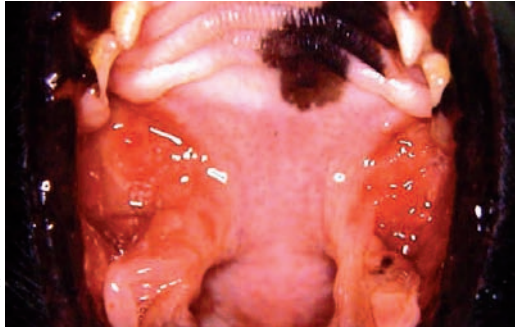Estas enfermedades fueron denominadas, respectivamente, palatoglositis y estomatitis bucal (Pedersen, 1992). Estos términos brindan una descripción más precisa que "estomatitis" y son los rasgos principales observados en los gatos tratados por esta enfermedad dolorosa (Hennet, 1995). El término "faucitis" es un nombre poco apropiado dado que las fosas tienen una ubicación más caudal. Recientemente, también se ha sugerido el término "estomatitis caudal" para referirse a la inflamación de la mucosa lateral a los arcos palatoglosos (Verstraete, 2003).

### Etiopatogenia

#### **Etiología multifactorial**

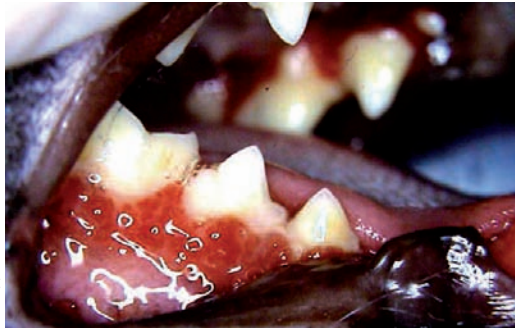- ▶ Enfermedad grave y frustrante propia de los gatos
- ▶ Inflamación, con frecuencia ulcerativa, de la mucosa oral caudal y la mucosa bucal
- ▶ Aún es poco conocida
- ▶ Reacción inmunitaria anómala

© Philippe Hennet



(Foto 1) Estomatitis ulcerativa caudal bilateral.

© Philippe Hennet



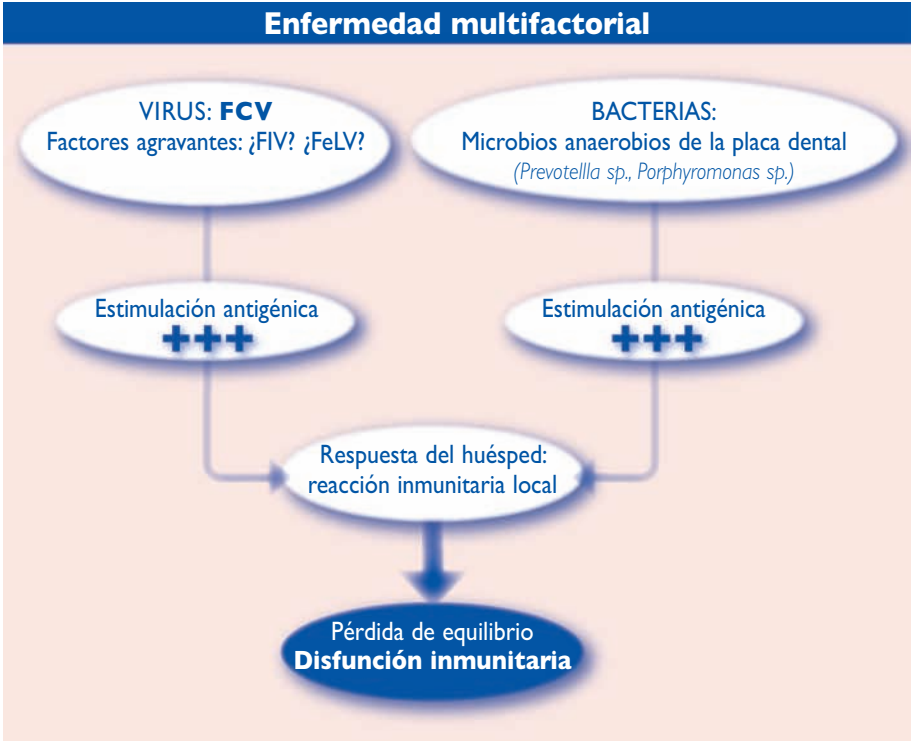
(Foto 2) Gingivitis agresiva y estomatitis bucal ulcerativa en el área mandibular.

La gingivoestomatitis crónica felina es una **enfermedad multifactorial** en la que el sistema inmunitario del huésped no responde en forma adecuada a la estimulación antigénica oral crónica de diversos orígenes. Las enfermedades relacionadas con los dientes, incluidas la enfermedad periodontal y, posiblemente, las lesiones por resorción odontoclástica felina son procesos inflamatorios crónicos que quizás cumplan una función. La influencia de placa bacteriana dental se confirma por el aumento persistente en el nivel de anticuerpos séricos contra anaerobios como *Porphyromonas sp.* en gatos enfermos, en comparación con gatos sanos (Sims, 1990), y por la mejora drástica de la enfermedad después del tratamiento agresivo de las afecciones relacionadas con los dientes (Hennet, 1995, Girard and Hennet, datos no publicados, 2005).

Sin embargo, **ninguna bacteria específica** se relaciona con esta enfermedad.

**La infección aguda por calicivirus felino (FCV)** puede provocar glositis y palatitis focal o multifocal ulcerativa aguda. En un estudio retrospectivo con 6.866 gatos, se aisló el FCV en el 20% de todos los gatos, en el 44% de los gatos que presentaban gingivoestomatitis crónica sola y en el 70% de los gatos que presentaban gingivoestomatitis crónica además de otros signos relacionados con la infección por calicivirus (Harbour et al., 1991). **La coinfección por FIV y FCV** hace que los gatos sean más propensos a la "gingivoestomatitis crónica" (Waters, 1993). En otro estudio, se descubrió que casi todos los gatos con faucitis ulceroproliferativa

crónica (estomatitis caudal) eliminaban constantemente FCV por la boca (Pedersen, 1992). No obstante, la "faucitis" crónica (estomatitis caudal), tal y como se observa en el campo, no se pudo reproducir en infecciones por calicivirus experimentales. Hace poco, se demostró que se puede detectar el calicivirus por medio de la tecnología de PCR en la mucosa oral en el **97% de los gatos que presentan estomatitis caudal** y sólo en el 30% de los gatos sin estomatitis caudal (Hennet, 2003, datos no publicados). La prevalencia de portadores crónicos de calicivirus entre los gatos con estomatitis caudal se acerca a la que se observa en todas las poblaciones felinas sin signos clínicos (Binns et al., 2000).



Mientras que el **papel del calicivirus** en las lesiones por estomatitis caudal crónica (glosopalatinitis) es evidente, no hay biotipos específicos de calicivirus (Pedersen, 1992, Horimoto, 2001, Poulet et al., 2000) responsables, respectivamente, de afecciones respiratorias aguda, enfermedad de las articulaciones (cojera), enfermedad vesicular oral o gingivostomatitis crónica felina. La misma cepa puede provocar signos clínicos diferentes. Hay diferencias antigénicas entre el FCV relacionado con estomatitis y el FCV relacionado con afección respiratoria aguda. Las cepas clínicas obtenidas en las infecciones crónicas son más distantes antigénicamente de otras cepas en comparación con los aislamientos de infecciones respiratorias/agudas (Poulet et al., 2000). La razón de esto parece ser que los cambios antigénicos se producen durante la infección crónica. Esto provoca apariciones progresivas de cepas antigénicamente más distantes de otras. **Las variaciones antigénicas** (que se producen por una serie de mutaciones)

son provocadas por la **presión inmunitaria** durante la infección crónica y constituyen un mecanismo de escape para el virus (Poulet et al., 2000).

## Signos clínicos

### Signos generales

- Apatía
- Dolor
- Pérdida de apetito o anorexia
- Pérdida de peso
- Hipertrofia de los ganglios linfáticos retromandibulares
- Hipersalivación

### Signos orales

- **Diversos tipos de lesiones:** eritematosas, ulcerativas, ulceronecroticas, proliferativas
- **Zonas específicas:** mucosa lateral a los pliegues palatoglosos y mucosa bucal
- **Lesiones relacionadas:** enfermedad periodontal, lesiones por resorción odontoclástica felina

## Enfoque diagnóstico

### ➤ Histología:

La histología es totalmente **inespecífica** y muestra rasgos de una **respuesta inflamatoria crónica secundaria a la estimulación antigénica** (infiltrado linfoplasmocítico en la submucosa). De manera más superficial, se pueden encontrar neutrófilos según la infección bacteriana superficial.



**La histología es no diagnóstica y se realiza principalmente cuando se debe descartar la presencia de carcinoma o de lesiones del complejo granuloma eosinófilo.**

### ➤ Identificación viral:

Se puede utilizar la tecnología de **reacción en cadena de la polimerasa (PCR)** para identificar **ARN de calicivirus** en muestras celulares extraídas de la mucosa oral.

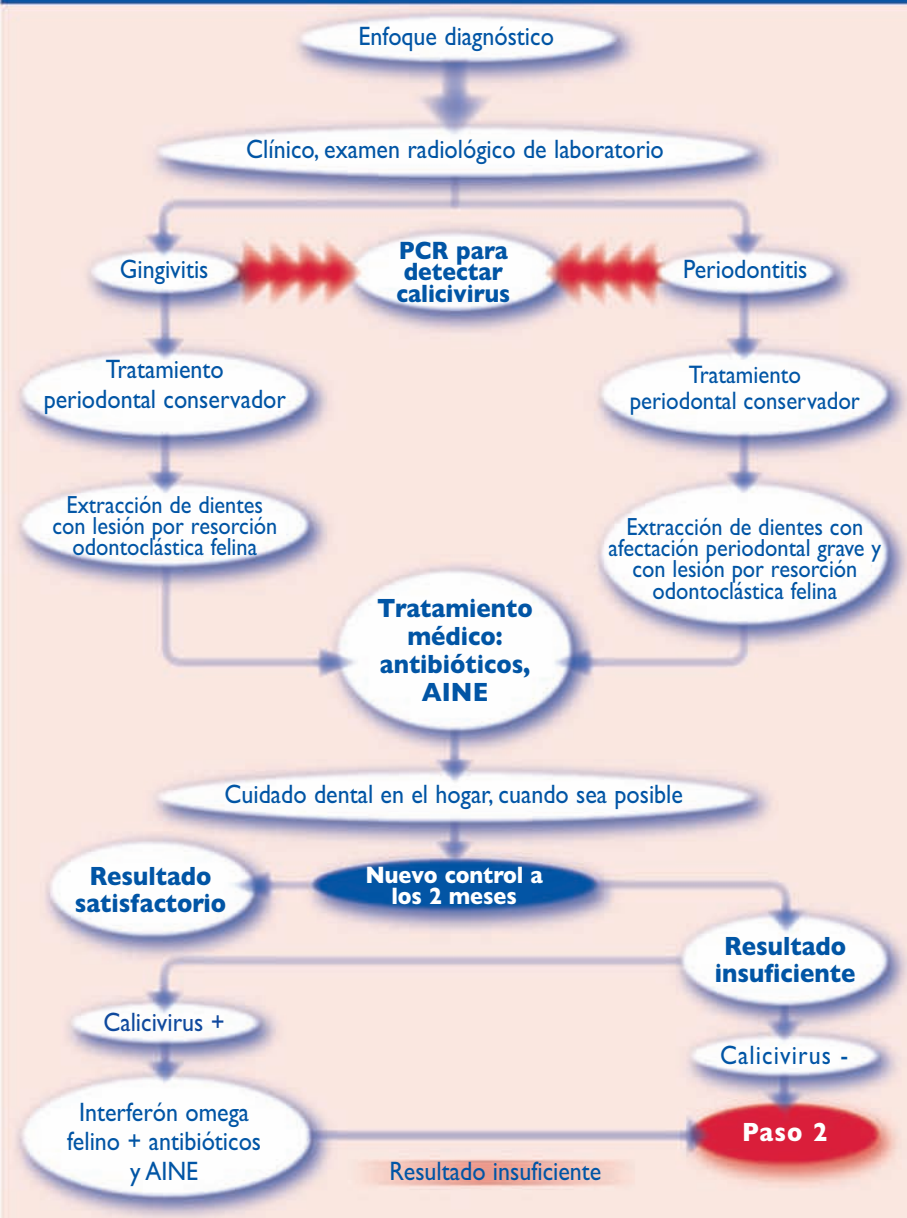
### ➤ Clínico:

- Presencia de estomatitis caudal (glosopalatinitis) +/- estomatitis bucal
- Evaluación periodontal

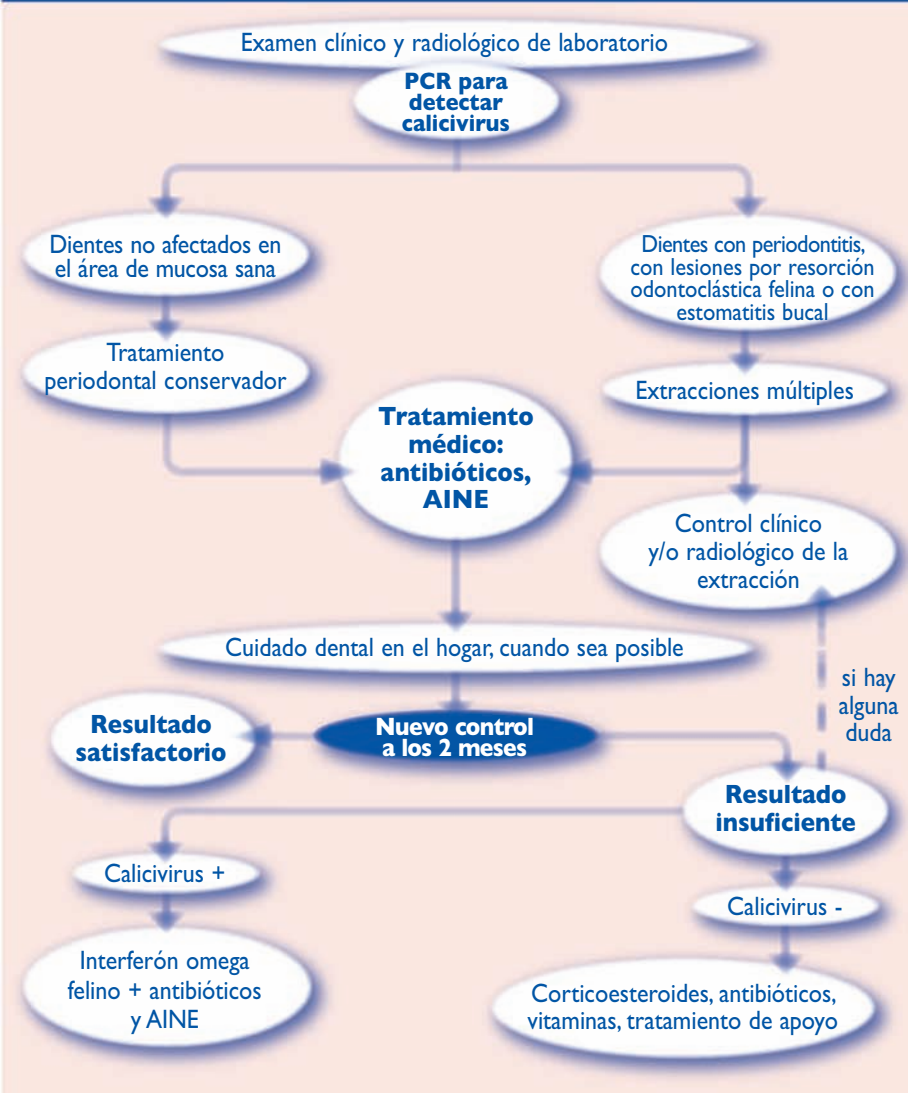
### ➤ Radiográfico: uso de radiografías dentales:

- Evaluación periodontal
- Detección de lesiones por resorción odontoclástica felina

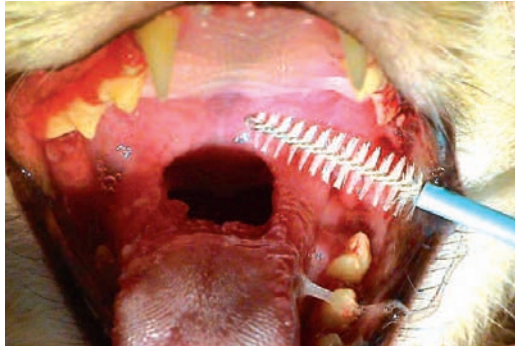
**Paso 1: gatos llevados a consulta por primera vez con lesiones de leves a moderadas**



**Paso 2: gatos llevados a consulta por lesiones crónicas graves persistentes**



(Foto 3) Hisopado con citocepillo de la mucosa glosopalatina para la detección viral con tecnología PCR.



© Philippe Henneet

### ➤ Laboratorio:

- Análisis para FIV, FeLV
- Evaluación química y hematológica
- Detección de calicivirus por PCR

### ➤ Diagnóstico diferencial:

- Enfermedad periodontal que se extiende hasta la mucosa alveolar
- Neoplasia
- Placa eosinófila

## Tratamiento

### ➤ Antibióticos:

Los fármacos más comúnmente utilizados incluyen clindamicina, doxiciclina y espiramicina-metronidazol. Se prescribe tratamiento de **tres semanas** además de **tratamientos dentales específicos**.

### ➤ Analgésicos:

Los opiáceos y los antiinflamatorios no esteroideos (AINE) se utilizan en los períodos perioperatorio y postoperatorio.

### ➤ Fármacos antiinflamatorios:

Los esteroideos se pueden usar en **gatos calicivirus negativos**. Se puede indicar un esquema de tres semanas con reducción paulatina de la dosis. Los AINE se utilizan para el tratamiento a corto plazo en **gatos calicivirus positivos**.

### ➤ Tratamiento de apoyo:

Se utilizan vitaminas, ácidos grasos y alimentos específicos para pacientes de cuidado crítico cuando son necesarios. La alimentación por sonda se puede realizar a través de una sonda esofágica después de la cirugía.



### ► Función del interferón felino recombinante:

Se realizó un estudio hace poco tiempo en 21 gatos calicivirus positivos que sufrían de gingivostomatitis crónica con estomatitis caudal y refractaria sometidos a un tratamiento que consistió en extracción dental (Hennet et al., 2006, datos no publicados). El objetivo de este estudio doble ciego era comparar el efecto de la administración **sistemática de interferón** con un tratamiento de administración oral de corticosteroides. Los dos tratamientos redujeron significativamente las puntuaciones de inflamación en la boca. Sin embargo, los gatos tratados con prednisolona oral experimentaron una reducción de la inflamación seguida por un efecto rebote, mientras que **los que fueron tratados con interferón estuvieron más estables y se beneficiaron de un período más largo sin recaídas**. El interferón, por lo tanto, parece ser una molécula interesante como complemento para el tratamiento dental. Se corresponde satisfactoriamente con el control lógico de la estomatitis caudal en gatos portadores crónicos de calicivirus.

## Manejo



**Propósito: eliminar todas las causas de estimulación crónica y antigénica.**

El enfoque terapéutico sugerido (extracciones dentales) permite (ver los diagramas en la pág. 112 y 113):

- Cura clínica (cese de todo tratamiento) en un 50-60% de los gatos
- Mejora significativa (reducción clara de la necesidad de medicamentos) en un 30-40% de los gatos
- Ausencia completa de mejora en solo el 10% de los gatos, aproximadamente (Hennet, 1995; Girard y Hennet, 2005).

**El interferón, por lo tanto, podría cumplir una función importante en los gatos que únicamente con el tratamiento dental sólo logran una cura parcial o que no se curan en absoluto con ese tratamiento.**

### Referencias seleccionadas

- Harbour D.A., Howard P.E., Gaskell R.M. (1980-1989) Isolation of feline calicivirus and feline herpesvirus from domestic cats.
- Hennet Ph. (1995) Gingivo-stomatites chroniques félines: étude rétrospective. *Prat. Med. Chir. Anim. Comp.* 30, 453-460.
- Hennet Ph., Boucraut-Baralon C., (2003) Polymerase Chain reaction (PCR) detection of calicivirus on glosso-palatine mucosa of cats presenting with or without palatoglossitis ('faucitis') lesions. *Annual European Veterinary Dental Congress, Pisa.*
- Horimoto T., Takeda Y., Iwatsuki-Horimoto K., Sugii S., Tajima T. (2001) Capsid protein gene variation among feline calicivirus isolates. *Virus Genes.* 23 (2), 171-174.
- Pedersen N.C. (1992) Inflammatory oral cavity diseases of the cat. *Vet. Clin. N.Am.* 22 (6), 1323-1345.
- Poulet H., Brunet S., Soulier M., Leroy V., Goutebroze S., Chappuis G. (2000) Comparison between acute/respiratory and chronic stomatitis/gingivitis isolates of feline calicivirus: pathogenicity, antigenic profile and cross-neutralisation studies. *Arch. Virol.* 145, 243-261.
- Sims T.J. et al. (1990) Serum antibody response to antigens of oral gram-negative bacteria by cats with plasma-cell gingivitis/pharyngitis. *J. Dent. Res.* 69, 877-882.
- Verstraete F.J., Lommer M. (2003) Concurrent oral shedding of feline calicivirus and feline herpesvirus 1 in cats with chronic gingivostomatitis. *Oral Microbiology and Immunology*, 18 (2), 131.
- Waters L., Hopper C.D., Gruffyd-Jones J., Harbour D.A. (1993) Chronic gingivitis in a colony of cats infected with feline immunodeficiency virus and feline calicivirus. *Vet. Rec.* 3, 340-342.



**Philippe Hennet** - DVM, Diplomado por el American Veterinary Dental College (AVDC)  
Diplomado por el European Veterinary Dental College (EVDC)  
Clínica de referencia especializada en enfermedades orales, odontológicas  
y otorrinolaringológicas  
Clinique Vétérinaire Advetia, 5 rue Dubrunfaut, 75012 París, FRANCIA  
correo electrónico: [hennet@vetodent.com](mailto:hennet@vetodent.com)  
Web: [www.vetodent.com](http://www.vetodent.com) - [www.advetia.fr](http://www.advetia.fr)

# Caso Clínico I

## Tratamiento con interferón omega felino utilizado de forma sistemática en un gato con estomatitis caudal crónica grave

**Raza:**  
Doméstico de pelo corto

**Sexo:**  
macho castrado

**Edad:**  
10 años

**Motivo de consulta:**  
remitido por  
estomatitis crónica

**Síntomas principales:**  
dolor fuerte, pérdida  
de apetito, ptialismo

### Historia

Blondy, un gato macho castrado doméstico de pelo corto y 10 años de edad fue remitido a un especialista orodental por **estomatitis crónica** de 8 meses de duración. Blondy vivía dentro de casa con otro gato y tenía acceso directo al jardín. No había demostrado ningún signo de enfermedad respiratoria superior previamente y las pruebas de FeLV y FIV dieron negativo. Con un **diagnóstico de estomatitis crónica**, estaba recibiendo tratamiento con corticoesteroides y antibióticos. Un mes antes de ser remitido había desarrollado diabetes mellitus provocada por la cortisona (glucemia de 4,11 g/l y fructosamina en sangre de 599  $\mu\text{mol/l}$ ). El hemograma completo y el perfil bioquímico estaban dentro de los límites normales. El veterinario que lo remitió había interrumpido el tratamiento con corticoesteroides y había iniciado la administración de insulina.

## Examen físico

En la primera consulta después de la remisión, Blondy mostró signos de **dolor intenso** y **no comía espontáneamente**. Tenía sobrepeso (7kg). Los ganglios linfáticos mandibulares mostraban agrandamiento bilateral y **salivaba excesivamente**. El examen de la **cavidad oral** reveló:

- estomatitis caudal y ulcerativa bilateral con sangrado a la palpación (Puntuación de inflamación: 3) en el 100% del área de la mucosa lateral a los arcos palatoglosos.
- estomatitis bucal ulcerativa bilateral con un mayor grado de gravedad en las muelas carníceras mandibulares (M1) (Puntuación de inflamación: 3)
- Lesiones por resorción odontoclástica felina en P4 en el maxilar izquierdo y en los P3 mandibulares derecho e izquierdo.
- periodontitis generalizada con lesiones graves (furcación clase 2) en las M1 mandibulares.

**Tabla 1: Puntuación de inflamación**

Puntuación	Descripción
0	Ausencia de lesión
1	Inflamación ligera, sin ulceración, sin proliferación, sin hemorragia espontánea, sin hemorragia inducida por presión suave.
2	Inflamación leve, sin ulceración, sin proliferación, sin hemorragia espontánea, sin hemorragia inducida por presión suave.
3	Inflamación grave, se pueden observar lesiones ulcero-proliferativas, sin hemorragia espontánea pero con hemorragia inducida por presión suave en las fosas
4	Inflamación grave, se pueden observar lesiones ulcero-proliferativas, hemorragia espontánea

## Exámenes complementarios

Se tomaron muestras para **citología** de la cavidad oral caudal y las áreas faríngeas con un citocepillo y se enviaron a un laboratorio (Scanelis, Toulouse, Francia) para la detección de **calicivirus** por PCR. El resultado de la prueba fue **positivo**.

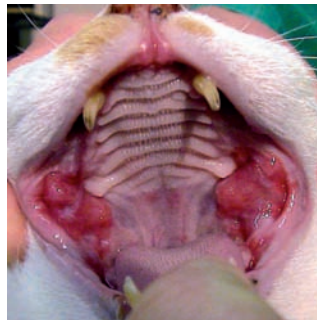
## Tratamiento quirúrgico

Con anestesia general, **se extrajeron quirúrgicamente todos los premolares y los molares**. Se realizó una ostectomía-osteoplastia del hueso alveolar y se cerraron los colgajos mucogingivales en las zonas de extracción utilizando suturas absorbibles (4-0 Rapid Vicryl®). **Se controló el dolor** con anestesia local y opiáceos. Se colocó una sonda esofágica y se ajustó el tratamiento con líquidos según fue necesario. Se usó clindamicina (11 mg/kg) durante el **período postoperatorio de tres semanas**. Blondy estuvo hospitalizado durante 72 horas

y mostró una mejora notable durante ese tiempo. Comenzó a comer espontáneamente después de 48 horas. Los niveles de azúcar en sangre fueron controlados de manera continua y se ajustó el tratamiento con insulina. Fue dado de alta tras 72 horas. El hemograma completo y el perfil bioquímico postoperatorios estuvieron dentro de los límites normales, excepto la glucemia. Se recetaron antibióticos y AINE (meloxicam, 0,06 mg/kg.). La sonda de esofagostomía se retiró dos semanas después de la cirugía.

## Seguimiento postoperatorio

Después del tratamiento, Blondy mostró una mejora clínica inicial que le llevó a alimentarse espontáneamente y produjo un marcado descenso del dolor: El veterinario que lo remitió recetó alimentación con Prescription Diet r/d® y n/d® de Hill. Un mes después de la cirugía, el hemograma completo y el perfil bioquímico estaban dentro de los límites normales, excepto la glucemia. Se ajustó el tratamiento con insulina y luego se interrumpió dos meses después de la cirugía, por lo que se obtuvo un nivel de azúcar en sangre promedio de 2,4 g/l. A los tres meses, los ganglios linfáticos mandibulares habían disminuido casi hasta el tamaño normal, pero persistían la estomatitis ulceroproliferativa caudal y bilateral (75%, Puntuación de inflamación: 1), la gingivitis ulcerativa en los incisivos y los caninos, así como la estomatitis bucal leve (Puntuación de inflamación: 1). Los exámenes de seguimiento realizados a los 4 meses revelaron un nivel de fructosamina en sangre dentro de los límites normales (278  $\mu\text{mol/l}$ ).



(Foto 1) Primer día de tratamiento con interferón omega felino.

© Philippe Henriet

A los cinco meses, a pesar del tratamiento intermitente con clindamicina y meloxicam, Blondy sufrió una **recaída**. Presentaba dolor y ptialismo al abrir la boca, y los ganglios linfáticos mandibulares presentaban agrandamiento bilateral. El examen de la cavidad oral reveló (foto 1):

- estomatitis caudal y bilateral sin sangrado a la palpación (Puntuación de inflamación 2) sobre el 75% del área de la mucosa lateral a los arcos palatoglosos.
- estomatitis bucal bilateral (IS 2).

## Tratamiento con interferón

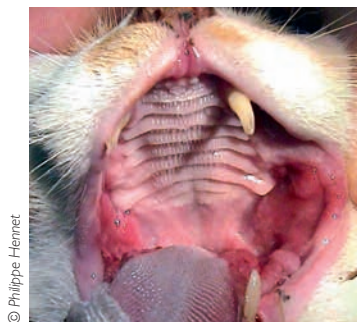
Se inició un tratamiento con **interferón omega felino recombinante (rFelFN- $\omega$ )**. El tratamiento consistió en **2 series de 5 inyecciones subcutáneas de rFelFN- $\omega$  (1MU/kg) administradas en días alternos, las dos series separadas por un mes.**

- 1ª serie: D1, D3, D5, D7 y D9

- 2ª serie: D30, D32, D34, D36 y D38

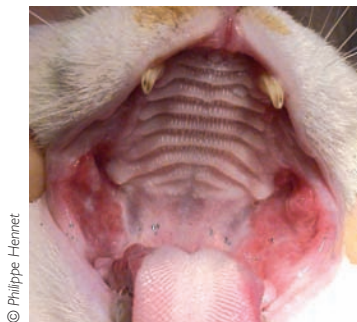Se administró clindamicina (11 mg/kg.) durante una semana y Blondy recibió una inyección de meloxicam (0,06 ml/kg.) el primer día de tratamiento con interferón.

**Blondy toleró muy bien el tratamiento, sin efectos secundarios.** No se administró ninguna otra medicación durante los cuatro meses siguientes. Durante este período de seguimiento, aunque Blondy se alimentaba espontáneamente y toleraba el dolor; no se observó ningún descenso significativo en las puntuaciones de inflamación en la cavidad oral (estomatitis caudal y su intensidad y el área de la superficie inflamada) y la estomatitis bucal (fotos 2 y 3).



© Philippe Henriet

(Foto 2) 60 días después del tratamiento con interferón omega felino.

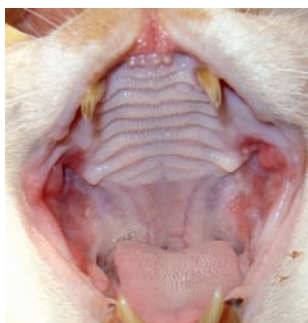

© Philippe Henriet

(Foto 3) 90 días después del tratamiento con interferón omega felino.

## Seguimiento después de administrar interferón

Cinco meses después del tratamiento con interferón, Blondy sufrió otra recaída de estomatitis caudal y presentó dolor y disorexia (100%, Puntuación de inflamación: 3). Se



(Foto 4) 18 meses después del tratamiento con interferón omega felino.

© Philippe Hennet

administraron clindamicina y meloxicam según la receta anterior; durante una semana. El estado de Blondy mejoró rápidamente y se enseñó a los dueños a controlar los episodios agudos con este mismo tratamiento.

El veterinario examinó a Blondy seis meses más tarde y lo encontró estable, pero las lesiones orales aún estaban presentes (75% de estomatitis caudal, Puntuación de inflamación: 1). Fue controlado posteriormente durante los 18 meses siguientes y permaneció estable durante ese período de tiempo, aunque las lesiones orales nunca desaparecieron por completo (foto 4).

## Conclusión

Los interferones pertenecen a una familia compleja de proteínas (citoquinas) que participan en la respuesta inmunitaria a través de mecanismos complejos que solo comprendemos en parte. Dado que los interferones actúan indirectamente sobre la infección viral, y también sobre el sistema inmunitario, se puede producir una mejora progresiva en el estado clínico de los pacientes cuando los interferones forman parte del régimen de tratamiento. Este caso clínico es un buen ejemplo de la función que puede cumplir el interferón omega felino en la estomatitis caudal asociada con calicivirus crónico. A pesar de que sus lesiones orales nunca desaparecieron totalmente, Blondy mostró una mejora clínica notable, aunque retrasada, tras el tratamiento con interferón felino. Como resultado, se pudo interrumpir el tratamiento médico. Un estudio reciente de 21 gatos con estomatitis caudal refractaria posterior a la extracción dental reveló que el interferón omega felino fue al menos tan bueno como el tratamiento con corticoesteroides para preservar un nivel de salud bucal aceptable (Hennet et al., 2006).

## Referencias seleccionadas

- Hennet P et al. (2006) Efficacy of a recombinant omega interferon of feline origin on cats with calicivirus positive non-responsive chronic gingivo-stomatitis, In: *Proceedings of ESFM Feline congress*, 8-10 Sept. 2006.


# Protocolo

## Protocolo para el interferón omega felino (Enfoque general)

Al comienzo del tratamiento con interferón, es posible que se necesite un AINE para reducir el dolor y la inflamación y estimular al gato a que coma.

**Tratamiento complementario:**  
Es necesario el tratamiento con antibióticos al principio de cada secuencia de tratamiento (11 mg/kg de clindamicina una vez al día durante 7 días).

**Si el gato aún está enfermo**



**1ª visita:** 1 MU/kg una vez al día, en días alternos, SC, 1 ó 2 series de 5 inyecciones.

- Examen clínico
- Pruebas de laboratorio:
  - FeLV y FIV negativos (PCR o prueba rápida en el consultorio)
  - FCV positivo (PCR) después de un hisopado local de los pliegues palatoglosos.

**Tratamiento obligatorio**

Gatos que fueron tratados anteriormente con:

- tratamiento periodontal conservador
- extracción de todos los dientes premolares y molares con al menos 2 meses entre el tratamiento quirúrgico y el D0
- se hayan sometido a comprobación clínica y/o radiológica de la rigurosidad de la extracción de dientes

### BENEFICIOS:

- Mejora de la calidad de vida al reducir el dolor asociado a la gingivostomatitis crónica felina
- Recomendado en el tratamiento de gatos con gingivostomatitis crónica felina, como alternativa a los corticosteroides (que no se recomiendan, especialmente a largo plazo)

\* **Referencia:**  
Henneké P. et al. (2006) Efficacy of a recombinant omega interferon of feline origin on cats with calicivirus positive non-responsive chronic gingivostomatitis. In: Proceedings of EFSM Feline congress, 8-10 Sept. 2006



**Guy Camy - DVM**

Especialista orodental de la ENVT (Toulouse National Veterinary School, Francia)

Clinique Vétérinaire, 12 Place Jean Moulin, 81300 Graulhet, FRANCIA

e-mail: valdadou@aol.com

blog: vethortho.over-blog.com

# Caso clínico 2

## Caso clínico de gingivoestomatitis felina crónica tratada con interferón omega felino administrado localmente

**Raza:**

européa

**Sexo:**

macho

**Edad:**

10 años

**Motivo de consulta:**

estado general muy delicado, pérdida de peso

**Síntomas principales:**

sarro dental, dientes flojos y expuestos

### Historia

**Myosotis, un gato macho europeo de 10 años**, fue visto en consulta por estomatitis caudal crónica. Los dueños vivían en una casa con jardín y el gato tenía acceso al exterior. En su primera visita, Myosotis presentaba un estado general muy delicado (pesaba menos de 3 kg). Su apetito había disminuido hacía varios meses se presentó **anoréxico** a la consulta porque **comer le resultaba muy doloroso**. Cuando abría la boca se observaba una gran cantidad de sarro dental en todos los dientes y las encías así como también varios dientes expuestos.

### Examen físico

La temperatura rectal era normal. Myosotis estaba delgado (pérdida de peso extrema) debido a una anorexia casi completa. Tenía muy poco interés en la comida. La cavidad oral estaba muy inflamada. La actividad (jugar, explorar, cazar) era reducida.



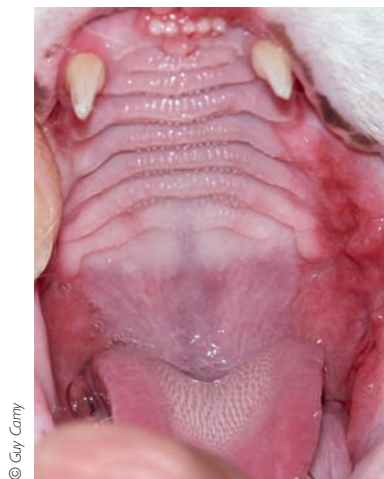## Exámenes complementarios

Teniendo en cuenta que Myosotis estaba en un elevado riesgo de enfermedad retroviral debido a que era un macho no castrado con acceso al exterior de la casa, y a la luz de los signos clínicos, comprobamos su estado retroviral. Los resultados de las pruebas de los dos virus que se le realizaron a Myosotis fueron negativos (examen Snap® Combo Plus FIV/FelV).

## Tratamiento de la enfermedad

### Estadio I: extracción y eliminación del sarro de los dientes

- Se procedió a la **eliminación de sarro** y el pulido, además de a la **extracción de varios dientes**. Se extrajeron todos los premolares..
- Cinco días después de la extracción, el estado general de Myosotis comenzó a mejorar:
- Aunque continuó mejorando, aún se podía observar inflamación persistente en los arcos de los premolares y en las áreas palatoglosas un mes después de las extracciones (*foto 1*).



© Gay Comy

(Foto 1) Myosotis, gato macho europeo de 10 años. En el D0: un mes después de la extracción múltiple.

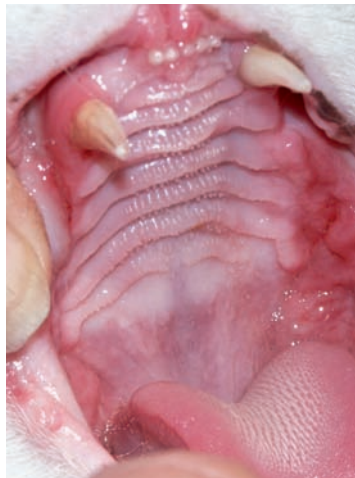- Antes de comenzar el segundo tratamiento, se realizó una visita de seguimiento para confirmar que no quedara ninguna lesión dental o alveolar. Cuando no había ningún "punto caliente" (mucosa "fría"), se consideraba que la extracción estaba bien hecha. Si había un punto "caliente" (mucosa inflamada) se realizaba una **radiografía dental** para

comprobar que no quedara ninguna parte del diente en la encía. En este caso en particular, había un “punto caliente” en la encía y tuvimos que extraer la parte del premolar remanente.

- Se **realizó una visita** de seguimiento dos meses más tarde, antes de proceder con el segundo tratamiento. No hubo más “puntos calientes” en la cavidad oral.
- Dado que la persistencia de lesiones necróticas inflamatorias y ulcerosas sugería gingivostomatitis felina crónica a causa de FCV (calicivirus), se realizó un **hisopado con citocepillo** en la región orofaríngea para un análisis mediante PCR. **Los resultados fueron positivos para el FCV.**

## Estadio 2: inyecciones submucosas de interferón omega felino

- La inflamación continuó a pesar de la ausencia de raíces dentales residuales y de problemas alveolares. Dado que el calicivirus estaba presente en la cavidad oral, iniciamos un tratamiento con **interferón omega felino**.
- La **primera fase de tratamiento** consistió en **3 series de inyecciones submucosas** separadas por **intervalos de 15 días**.
- Las inyecciones de interferón felino se pusieron con anestesia leve y breve.



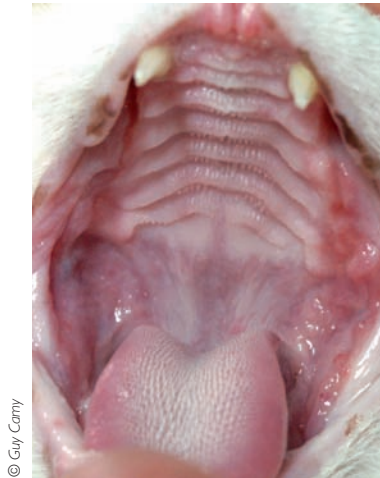(Foto 2) Siete días después de la primera infiltración de rFelFN.

© Gay Catty

- En ambos lados, las áreas palatoglosas recibieron **1 MU de rFelFN- $\omega$  inyectado de manera muy superficial** debajo de la mucosa, en **varias cantidades pequeñas alrededor de la lesión**. Por lo tanto, se podían observar pápulas en los bordes de las áreas más inflamadas.

**La evolución positiva** fue notoria después del primer tratamiento (foto 2). En consecuencia,

Myosotis recibió una tercera infiltración: 2 MU en total (2 × 1 MU) de interferón felino (foto 3) preparado con su diluyente (1 ml para 10 MU) además de una dosis única de fármaco antiinflamatorio (Metacam 0,2 ml, SC).



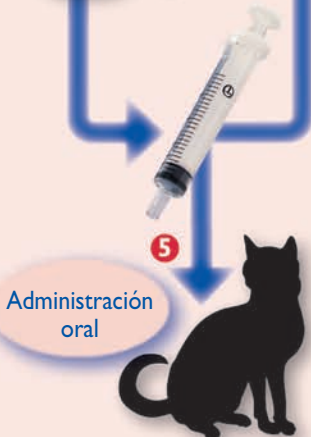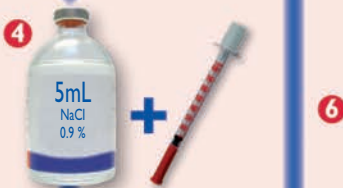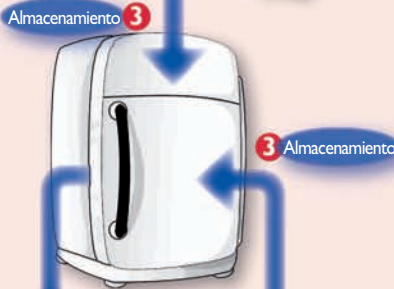© Guy Carmy

(Foto 3) En el D15, después de la segunda infiltración de rFelFN.

### Estadio 3: aerosol oral (absorción a través de la mucosa) de interferón omega felino

- Un mes después de la tercera infiltración, se administró **rFelFN- $\omega$**  diariamente en la cavidad oral por medio de pulverizaciones de solución de interferón diluida con una frecuencia de 0,1 MU/día.
- El aerosol fue preparado de la siguiente manera: (ver diagrama p.126)
  - Rehidratación de 1 vial de rFelFN- $\omega$  liofilizado con su diluyente (1 ml).
  - 10 alícuotas de 0,1 ml: cada una fue preparada en jeringas de insulina (es decir, 1 MU por jeringa)
  - 9 de las 10 jeringas se mantenían en el congelador (almacenamiento de hasta 6 meses).
  - La décima jeringa fue diluida con 5 ml de solución salina estéril (0,9% NaCl) para obtener una jeringa con 5 ml de solución que contuviera 1 MU de rFelFN- $\omega$  en total.
  - Esta jeringa fue almacenada en un refrigerador a +4°C (no lo suficientemente estable en el congelador a causa de la dilución con 0,9% NaCl).
  - **Cada día**, Myosotis recibía **0,5 ml de esta solución diluida** (que contenía 0,1 MU de forma oral, utilizando la jeringa sin la aguja, como un "aerosol", para cubrir la mayor superficie posible de mucosa con la solución (el objetivo era la absorción a través de la mucosa).
  - Esta jeringa se mantenía en el refrigerador a 4°C y se usó para tratar a Myosotis durante 10 días.

## Almacenamiento de interferón omega felino:



1  
Rehidratación de rFelFN- $\omega$  con su diluyente

2  
Dividido en 10 jeringas de 0,1 ml de 1 MU cada una

3  
Las jeringas se pueden almacenar en el congelador hasta 6 meses o en el refrigerador hasta 3 semanas.

4  
Se descongela una jeringa y se diluye en 5 ml de solución salina estéril de NaCl 0,9%.

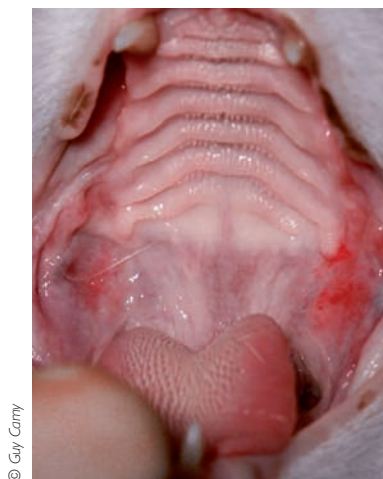5  
Una administración (“pulverización”) de 0,5 ml (0,1 MU/día) al día en la cavidad bucal

6  
La solución para la “pulverización bucal” se puede almacenar en el refrigerador a +4°C hasta 3 semanas.

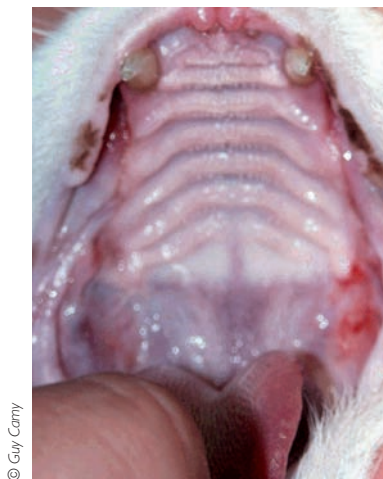- Después de 10 días, se descongeló una segunda jeringa de insulina con rFelFN- $\omega$  no diluido para realizar una nueva preparación diluida de 5 ml de la misma manera, permitiendo el tratamiento durante 10 días más.
- Se utilizó el mismo proceso para las 10 jeringas, durante un período de tratamiento total de 100 días.

## Resultados y seguimiento

Las fotos 4 y 5 se tomaron, respectivamente, 3 y 7 meses después del comienzo del tratamiento con interferón omega felino.



(Foto 4) En el D90, después de 3 series de infiltraciones (el D0, D15 y D30) y administración por vía oral de rFelFN (100.000 U/día).



(Foto 5) En el D0 + 7 meses.

Las encías recuperaron la mayor parte de su color rosado natural en toda la cavidad oral. Sólo una pequeña parte aún estaba inflamada en el área superior izquierda de las encías, que había sido el área más inflamada en la primera visita. Pero comparada con el estado inicial de las encías, esta inflamación era insignificante y no molestaba a Myosotis, cuyo apetito había vuelto a la normalidad.

En la última visita, Myosotis estaba en buen estado. Pesaba 4,5 kg (es un gato pequeño) y no necesitó ningún otro tratamiento, como antibióticos o cortisona.

Hoy, un año después, el gato aún está en buen estado, sin ningún tratamiento.

## Conclusión

En este caso, la inflamación persistente 2 meses después de la extracción dental aparentemente está vinculada con la presencia de calicivirus en el área palatoglosa. El uso de interferón omega felino en este caso nos permitió lograr por lo menos un control parcial de la multiplicación viral y los mediadores inflamatorios. La eficacia local del interferón, por medio de inyecciones submucosas al principio y luego por medio de “pulverizaciones orales” en dosis bajas, demostró ser una opción de tratamiento interesante.

Los resultados se consideraron buenos, dado que las lesiones se estabilizaron. Hasta la fecha, el gato no necesitó ni cortisona ni antibióticos después de aproximadamente un año desde la primera consulta.

# Protocolo

## Protocolo para el interferón omega felino (Enfoque local)

Gato Fel./FIV negativo con lesiones que hacen pensar en gingivostomatitis crónica felina

3 series de inyecciones submucosas  
1 ó 2 MU en total, 15 días de intervalo ± AINE

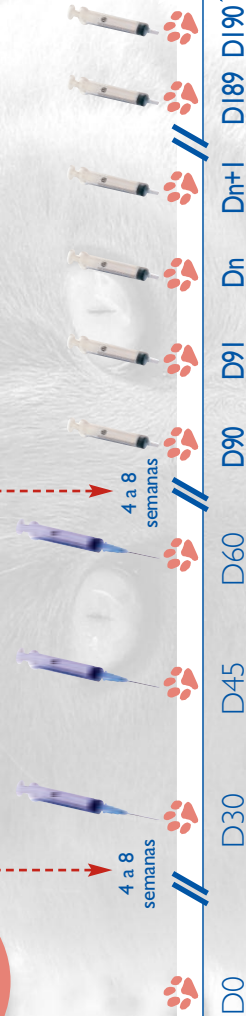
**Inyecciones:**

- muy superficiales
- cantidades pequeñas
- en la unión entre tejidos sanos y lesiones

"Pulverizaciones" orales  
de 0,1 MU por día, una vez al día  
1 ó 2 series de 100 días

**"Pulverizaciones":**

Rociar la solución en la cavidad oral utilizando una jeringa sin aguja



**1ª visita:**

- Eliminación de sarro
- Control de lesiones
- Extracción selectiva de dientes
- **Antibióticos durante 3 semanas**

**2ª visita:**

- Control de lesiones (zonas sin dientes, zonas con dientes, pliegues gingopalatinos). →
- Diferentes acciones según las zonas y las lesiones ("calientes" o "frías")

**Almacenamiento de interferón omega felino**  
(Cf. diagrama p. 126)

**BENEFICIOS:**

- Reducción de las lesiones de estomatitis
- Disminución del dolor
- Mejora de la calidad de vida
- Reducción de las recaídas


**NOTA:**

"Caliente" se usa para describir un área inflamada.  
"Frida" se usa para describir un área sin inflamación.





# Peritonitis infecciosa felina





*Diane D. Addie - DVM, PhD, BVMS, MRCVS*

*Investigadora S nior de Honor, Universidad de Glasgow, Reino Unido*

*correo electr nico: draddie@btinternet.com*

*Web: www.catvirus.com*

# Enfermedad

## Peritonitis infecciosa felina

### Introducci n

Se cree que la peritonitis infecciosa felina (PIF) es la causa infecciosa principal de mortalidad en los gatos. La PIF es una consecuencia poco frecuente de la infecci n por **coronavirus felino (FCoV)**, ya que la mayor a de los gatos que contraen este virus son asintom ticos. La raz n por la que algunos gatos desarrollan PIF no se comprende completamente. Poco despu s del descubrimiento de la PIF en 1963, se reconoci  que hab a muchos m s gatos infectados por FCoV que los que desarrollaban PIF, y se propuso la hip tesis de que hab a dos coronavirus del gato. La hip tesis era que hay un coronavirus no virulento, o coronavirus ent rico felino (enteric feline coronavirus, FECV), que es diferente del virus de la peritonitis infecciosa felina virulento (feline infectious peritonitis virus, FIPV). Sin embargo, ahora se reconoce que, donde sea que

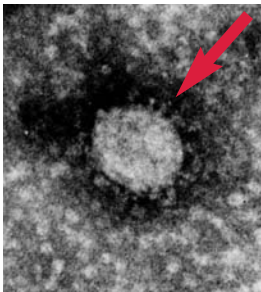
haya un coronavirus felino, hay posibilidad de que se desarrolle PIF. Como recomienda el grupo de estudio del coronavirus (Coronavirus Study Group), en este capítulo el virus será denominado FCoV y la enfermedad PIF.

**Los gatos pueden desarrollar PIF a cualquier edad, pero el 50% de los gatos con PIF son menores de 2 años.** La PIF generalmente se produce algunas semanas o meses después **de un episodio de estrés en la vida del gato** y puede presentarse como peritonitis con **efusión** (“húmeda”) o **sin efusión** (“seca”). En el primer caso, se acumula líquido en el abdomen y/o el tórax, en el segundo caso no hay líquido, pero el gato pierde peso, está anoréxico, presenta fiebre, linfopenia y muestra signos clínicos que varían según qué órganos están afectados; los ojos, el hígado y el cerebro son habitualmente los más afectados.

**Los gatos que habitan sitios donde hay muchos gatos**, por ejemplo criaderos y guarderías de gatos, son los que **están en mayor riesgo** de desarrollar PIF por varias razones:

- posibilidad elevada de infectarse con coronavirus felino
- dosis elevada de FCoV
- estrés elevado (los gatos son animales solitarios por naturaleza)
- probabilidad elevada de enfermedad concomitante que disminuye la función inmunitaria.

## Etiología



© Diane-D.Ardre

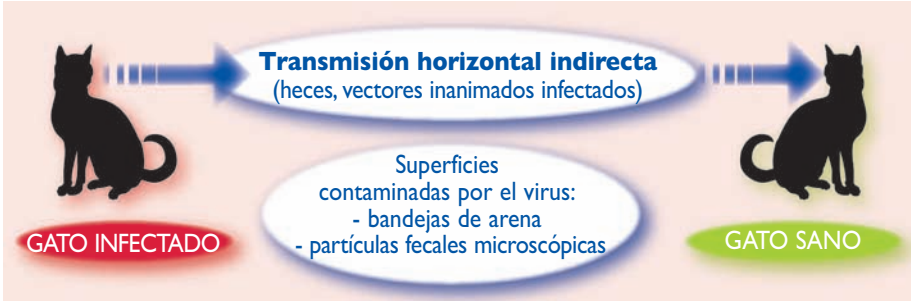- ▶ Familia: *Coronaviridae*
- ▶ Género: *Nidovirales*
- ▶ Coronavirus felino (FCoV)
- ▶ Virus ARN con envoltura
- ▶ Virus frágil, pero resistente en el medio ambiente de 3 a 7 semanas cuando está protegido por proteínas (material fecal)
- ▶ Susceptible al hipoclorito sódico (lejía doméstica común)

(Foto 1) Fotografía de microscopía electrónica del coronavirus felino que muestra (flecha) las puntas o “coronas” de las que deriva su nombre.

## Transmisión

La mayoría de los gatos infectados por FCoV no desarrollan PIF, pero se infectan, eliminan el virus en las heces 2-3 días después de la infección, presentan la seroconversión a los 18-21 días, dejan de eliminar el virus desde los 2-3 meses a los 7 meses, y posteriormente pierden los anticuerpos. El 13% de los gatos infectados se convierten en portadores para toda la vida, continúan eliminando permanentemente FCoV en las heces y siguen manteniendo un título de anticuerpos alto.

La transmisión es principalmente **indirecta**, no transplacentaria, y rara vez directa. Se elimina virus en las heces de forma continua (a veces de manera intermitente hacia el final de la infección). El virus sólo se encuentra en la saliva al inicio de la infección y sólo por cuestión de unas horas a 1-2 días (Addie & Jarrett, 2001).



## Excreción viral de FCoV

- ✓ La excreción del virus en las heces comienza 2 días después de la infección (Pedersen et al., 2004)
- ✓ Sólo se encuentra en la saliva al inicio de la infección (los primeros días) (Addie & Jarrett, 2001)
- ✓ Eliminadores transitorios (generalmente < 3 meses) (Addie & Jarrett, 2001)
- ✓ Eliminadores intermitentes (Addie & Jarrett, 2001)
- ✓ Gatos portadores (durante toda su vida) (Addie & Jarrett, 2001)
- ✓ Gatos resistentes (3%) (Addie & Jarrett, 2001)

Tabla 1:	Resultado positivo	Resultado negativo
<b>Diagnóstico de PIF</b>	Efusiones: la RT-PCR positiva para FCoV indica un diagnóstico probable de PIF	Efusiones: la RT-PCR negativa para FCoV no descarta completamente el diagnóstico de PIF
<b>Control de FCoV – Muestra fecal</b>	Aspiración con aguja fina de un órgano: la RT-PCR positiva para FCoV indica el diagnóstico de PIF	Aspiración con aguja fina de un órgano: la RT-PCR negativa para FCoV no descarta completamente el diagnóstico de PIF
	Sólo indica eliminación viral en un día de muestreo, se necesitan muestras obtenidas durante varios meses para determinar que un gato es un eliminador persistente.	Sólo indica que el gato no estaba eliminando virus el día del muestreo: se necesitan muestras obtenidas durante varios meses para determinar que un gato no está infectado.

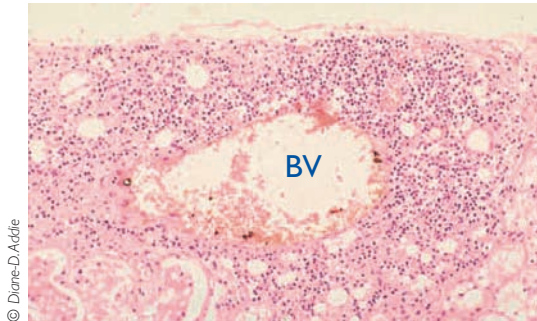
La detección del virus se volvió más accesible en los últimos años con la utilización de la reacción en cadena de la polimerasa (PCR). Dado que el FCoV es un virus ARN, primero debe hacerse una copia de ADN del genoma utilizando la enzima transcriptasa inversa (reverse transcriptase, RT), por lo tanto la detección de FCoV se realiza mediante RT-PCR.

Al igual que con cualquier análisis, no todos los análisis son iguales, y al igual que con otros análisis, se debe tratar de acceder a un laboratorio cuyos análisis figuren habitualmente en trabajos científicos y artículos de veterinaria. Los usos de la RT-PCR se muestran en la tabla 1.

## Patogenia



La PIF es una vasculitis.



© Diane-D. Adélie


(Foto 2)  
Piogranuloma en una PIF, que muestra un vaso sanguíneo (VS) en el riñón rodeado por un infiltrado de neutrófilos y macrófagos.

**No se conoce totalmente la patogenia exacta de la PIF.** Sabemos que los monocitos infectados con FCoV se adhieren a las células endoteliales, salen de los vasos sanguíneos y se diferencian en macrófagos dando lugar a una flebitis y perivasculitis inflamatorias (Kipar et al, 2005) (foto 2). Los signos clínicos son una consecuencia del daño vascular —el daño vascular extenso y la filtración de plasma se traducen en efusiones en las cavidades corporales. Los casos más tempranos de PIF se producen aproximadamente 28 días después de la infección, y generalmente hay antecedentes de estrés, como por ejemplo gatos que han sido llevados a otro hogar o que han sido castrados. **La PIF con efusión** es la forma aguda, que se produce 4-6 semanas después del episodio de estrés, y la **PIF sin efusión** es la forma crónica, que puede producirse de meses a años después de la infección. En la PIF con efusión, muchos vasos sanguíneos están dañados; en la PIF sin efusión, la respuesta inmunitaria ha tenido éxito parcialmente, tabicando los vasos infectados con piogranulomas que pueden tomarse bastante grandes (a la palpación abdominal y en el examen macroscópico *post mortem* se pueden confundir con tumores).

Por qué un gato se enfermará de PIF mientras que los demás gatos con quienes cohabita, infectados con el mismo virus, permanecen perfectamente sanos, es una cuestión que sólo permite especulaciones. Una teoría es que se produce una **mutación** (más precisamente una deleción, Vennema et al., 1998) en tipos FCoV que son, por lo demás, inofensivos (a veces denominados "coronavirus entérico felino"), que cambia el **tropismo viral de los enterocitos a los macrófagos**. Sin embargo, también se han encontrado FCoV en replicación en los macrófagos de gatos sanos (Simons et al, 2005).

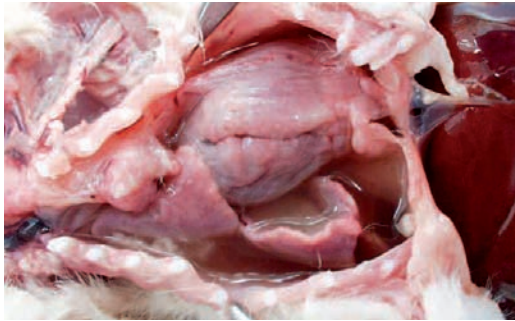# Signos clínicos y enfoque diagnóstico de la PIF

Ver el algoritmo “enfoque diagnóstico de la PIF” (en página de al lado).

 **No existe una única prueba diagnóstica para la PIF, el diagnóstico sólo se puede confirmar mediante la histopatología.**

La PIF es una de las enfermedades más difíciles de diagnosticar en el animal vivo porque puede presentarse casi con cualquier signo clínico. Los signos clínicos de la PIF reflejan el daño vascular que se produjo. **En la PIF con efusión**, el daño a muchos vasos sanguíneos provoca una filtración esencialmente de plasma en las cavidades abdominal o torácica (o en ambas). Los signos de presentación, por lo tanto, son **distensión abdominal o disnea**. La efusión es un trasudado modificado, tiene la misma consistencia que el plasma y coagula cuando se expone al aire, la cantidad varía desde unos pocos mililitros hasta varios cientos de mililitros en los peores casos (fotos 3 y 4). **Un análisis exhaustivo del efusión** puede conducir a un presunto diagnóstico de PIF (ver también algoritmo p. 137). El líquido debe tener  $> 35$  g/l de proteínas totales, con una relación albúmina: globulina inferior a 0,8. Debe haber pocas células nucleadas (menos de  $2 \times 10^6/l$ ) y deben ser neutrófilos y macrófagos principalmente, no linfocitos. La efusión debe ser estéril. Un diagnóstico diferencial importante es la peritonitis bacteriana y la pleuritis, en las que hay grandes cantidad de glóbulos blancos y bacterias presentes en la efusión. La glucoproteína ácida alfa I (Alpha I acid glycoprotein, AGP) es un complemento útil para el diagnóstico, dado que está extremadamente elevada en la PIF ( $> 1500 \mu$  g/ml) pero normal en la miocardiopatía o los tumores, que son los diagnósticos diferenciales más importantes. No obstante, la AGP también se eleva después de un traumatismo/cirugía y con las infecciones bacterianas.

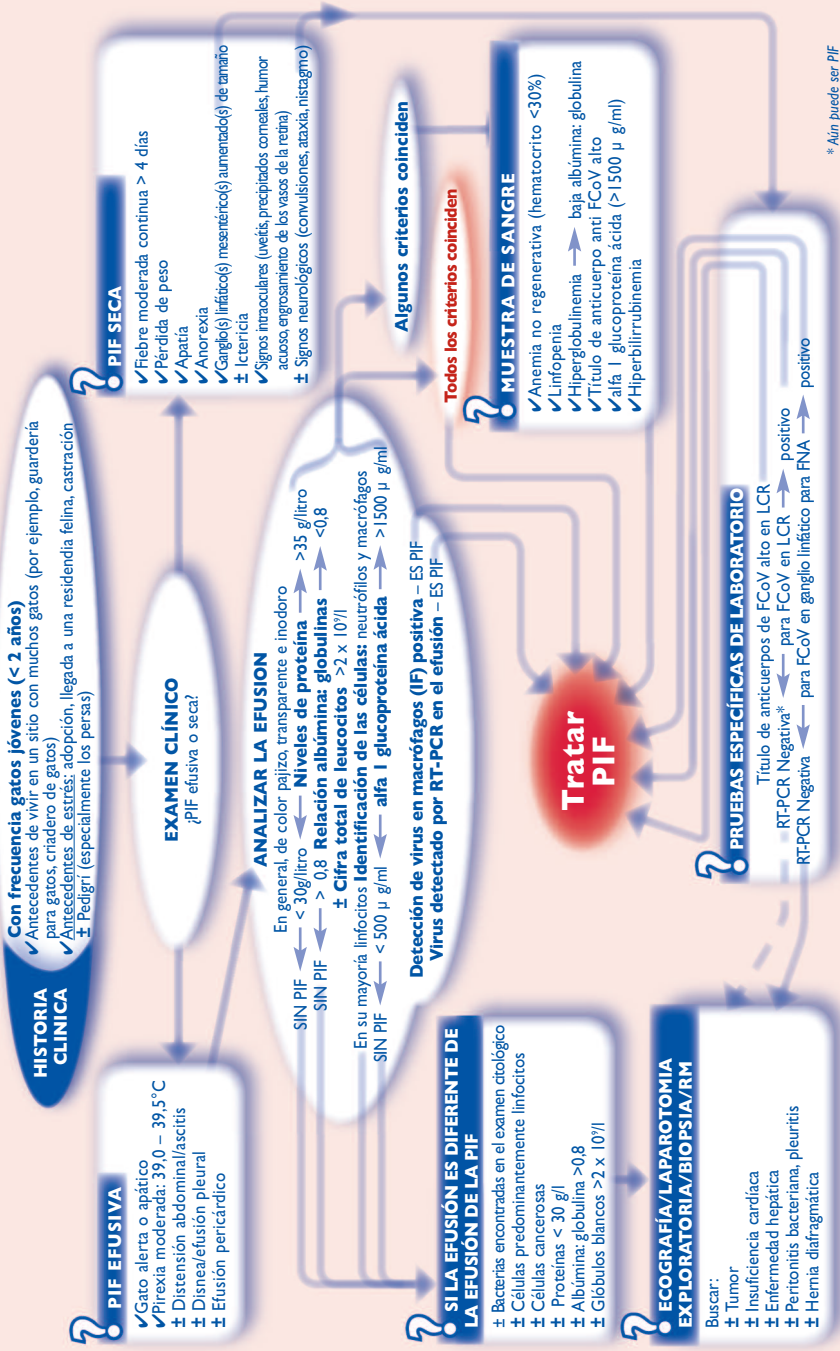
(Foto 3) PIF con efusión que muestra líquido claro en la cavidad torácica y fibrina recubriendo la pleura y el pericardio.



© Diane D. Addie

**La serología para FCoV** es útil, dado que la mayoría de los gatos con PIF tienen un título de anticuerpos muy alto (aunque en ocasiones, los gatos con PIF efusiva tienen un título de anticuerpos bajo debido a que el anticuerpo está unido a la gran cantidad de virus presente y, por lo tanto, dejan de estar disponibles para el análisis de anticuerpos de coronavirus). **La detección de virus en fase de replicación en la efusión por medio de RT-PCR** es indicativa de PIF, al igual que la detección de FCoV en macrófagos por medio de inmunofluorescencia. En teoría, la efusión de un gato infectado con FCoV sin PIF, que sufre de alguna otra enfermedad, podría tener de manera accidental virus que se han filtrado a la efusión desde la sangre; sin embargo, en la práctica, si se encuentra FCoV en una efusión, hay posibilidades muy

# Enfoque diagnóstico de la PIF



altas de que el gato sufra una PIF. No puede decirse lo mismo de la sangre o de las heces: una reacción positiva en la RT-PCR en cualquier de estas sustancias **no** es diagnóstico de PIF, pues muchos gatos sanos y gatos con enfermedades diferentes de la PIF darán resultados positivos.

Los gatos con **PIF efusiva** con frecuencia están alerta y se alimentan, aunque rápidamente se tornan apáticos y anoréxicos. Sin tratamiento eficaz, habitualmente mueren en pocos días.

(Foto 4) Varios cientos de mililitros de ascitis extraídos del abdomen de un gato con PIF efusiva. Observar el tinte amarillo y aspecto espumoso (a causa del contenido alto en proteínas)

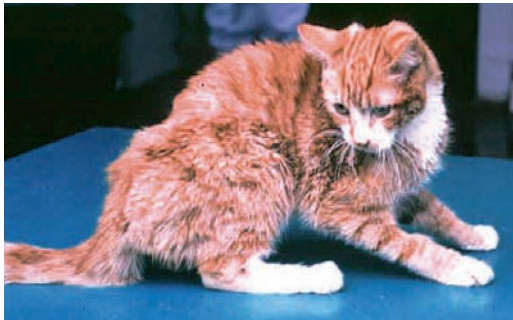

© Diane-D. Adèle

### ► Diagnósticos diferenciales principales de la PIF con efusión:

- ✓ tumor (adenocarcinoma, linfoma)
- ✓ miocardiopatía
- ✓ enfermedad hepática (tumor, cirrosis, colangitis linfocítica)
- ✓ peritonitis o pleuritis bacterianas
- ✓ gestación/obesidad

(Foto 5) Un gato doméstico de pelo corto de 8 meses con PIF seca. Observar que está flaco, su pelaje es mate, y adopta una postura plantígrada: está atáxico.



© Diane-D. Adèle

En la **PIF seca**, se forman menos piogranulomas, pero de mayor tamaño, en períodos de tiempo más largos, y los signos clínicos con frecuencia son atribuibles directamente a la ubicación de las lesiones: por ejemplo, los piogranulomas en el hígado provocan ictericia. Los gatos con PIF seca se encuentran apáticos y suelen presentar pérdida de peso, anorexia, fiebre moderada (103 - 104 °F, 39,0 - 39,5 °C, que no responde o es recurrente), pelaje mate (foto 5). La mayoría presenta signos intraoculares, como por ejemplo uveítis, afectación del humor acuoso, afectación del humor vítreo, precipitados corneales o engrosamiento de los vasos de la retina. La mayoría de los gatos con PIF seca presentan ganglios linfáticos mesentéricos aumentados de tamaño a la palpación, que con frecuencia



se confunden con un tumor (Kipar et al., 1999). Un resultado positivo de RT-PCR para FCoV en un aspirado con aguja fina de un ganglio linfático mesentérico agrandado es altamente indicativo de PIF, y frecuentemente salvará al gato de tener que someterse a una biopsia (Addie, trabajo en preparación).

La hematología revela una linfopenia (Paltrinieri et al., 2001) y una anemia no regenerativa (hematocrito generalmente menor de 30%). La bioquímica muestra hipergammaglobulinemia (policlonal) y niveles de albúmina normales o ligeramente bajos, que dan lugar a una relación albúmina:globulina baja. La relación albúmina:globulina fue más útil en el diagnóstico que los niveles de proteínas totales o gammaglobulinas (Hartmann et al., 2003). Una proporción A:G mayor que 0,8 descarta el diagnóstico de PIF, mientras que menor que 0,4 sugiere con firmeza una PIF. Entre 0,4 y 0,8 se deben considerar otros parámetros. La bilirrubina con frecuencia está elevada. Los niveles de AGP son mayores de lo normal, pero no tan altos como en la PIF con efusión (Addie, datos no publicados); los títulos de anticuerpos de FCoV generalmente son muy altos.

La evolución de la PIF seca es **crónica**, los gatos con frecuencia sobreviven de semanas a meses si reciben tratamiento. Los signos neurológicos (nistagmo, ataxia, convulsiones, parálisis) pueden deberse a la meningitis, los piogranulomas que comprimen los nervios, o la hidrocefalia. Una vez que los signos neurológicos comienzan, la muerte se produce rápidamente.

## Tratamiento de la PIF

Hasta la introducción reciente del interferón omega felino recombinante (rFelFN- $\omega$ ), la PIF se consideraba incurable y un diagnóstico de PIF generalmente seguía con la eutanasia del gato. En el primer informe publicado sobre rFelFN- $\omega$  y sobre el tratamiento de la PIF con prednisolona, 4 de 12 gatos se recuperaron completamente y 2 sobrevivieron 4 y 5 meses (Ishida et al., 2004). Aunque la PIF con efusión y sin efusión no son enfermedades distintas, sino gradaciones del mismo proceso, en el momento de escribir este libro tenemos dos protocolos para el tratamiento de la PIF (ver *tabla 2*).

**El interferón omega** es una glucoproteína monomérica relacionada con el interferón alfa y beta (pero no gamma). Lo secretan los leucocitos infectados con virus y tiene propiedades antivirales e inmunomoduladoras. El IFN omega estimula la actividad de las células "natural killer" y favorece la expresión de antígenos MHC de clase I, pero no de clase II. No reacciona de forma cruzada con el IFN-alfa y, por lo tanto, los gatos que fueron tratados con él y hayan creado anticuerpos contra el IFN alfa no neutralizarán el IFN omega. El IFN omega es resistente al medio ácido, por eso puede administrarse por vía oral. Al igual que con el interferón, es eficaz principalmente en la zona de la infección.

Antes de tratar al gato, es **completamente esencial** que se hayan hecho todos los esfuerzos para asegurar un **diagnóstico correcto**. Dado que la PIF es una enfermedad mediada por el sistema inmunitario, el tratamiento está dirigido a la supresión de una respuesta inmunitaria inapropiada, en general mediante la utilización de corticoesteroides, que pueden ser desastrosos en un estado similar de etiología infecciosa (por ejemplo, peritonitis o pleuritis sépticas).

**Tabla 2. protocolos de tratamiento para la PIF efusiva y seca**

<b>PIF efusiva</b>	<b>PIF seca</b>
<p><b>Glucocorticoides:</b></p> <p><b>Dexametasona</b> 1 mg/kg por inyección intrarácica o intraperitoneal solo una vez, Y:</p> <p><b>Prednisolona en dosis gradualmente decrecientes:</b></p> <p>4 mg/kg/día durante 10-14 días, luego reducir a 2 mg/kg/día durante 10-14 días, después 1 mg/kg/día durante 10-14 días, después 0,5 mg/kg/día durante 10-14 días, después 0,25 mg/kg/día durante 10-14 días, después 0,25 mg/kg/día en días alternos... y así sucesivamente</p> <p>que se termina tras la remisión completa de los signos clínicos.</p> <p>Si, en algún momento, el estado del gato experimenta un retroceso, se debe volver a la dosis anterior:</p> <p><b>Interferón omega felino:</b></p> <p>1 MU/kg SC en días alternos hasta una vez a la semana si experimenta un retroceso.</p>	<p><b>Glucocorticoides:</b></p> <p><b>Prednisolona</b> en dosis gradualmente decrecientes:</p> <p>4 mg/kg/día durante 10-14 días luego reducir a 2 mg/kg/día durante 10-14 días, después 1 mg/kg/día durante 10-14 días, después 0,5 mg/kg/día durante 10-14 días, después 0,25 mg/kg/día durante 10-14 días, después 0,25 mg/kg en días alternos... y así sucesivamente</p> <p>que se termina tras la remisión completa de los signos clínicos.</p> <p>Si, en algún momento, el estado del gato experimenta un retroceso, se debe volver a la dosis anterior:</p> <p>Además, para la uveítis relacionada con la PIF, se utilizarán corticoesteroides tópicos.</p> <p><b>Interferón omega felino:</b></p> <p>50.000 U por gato de forma oral una vez al día hasta que las globulinas, el hematocrito, la cifra de linfocitos y los signos clínicos regresen a la normalidad.</p> <p><b>Cómo diluir el interferón omega felino</b> (ver diagrama p. 143): El interferón omega felino se presenta en viales de 10 millones de unidades. Se reconstituye con 1 ml de su diluyente. Se preparan 10 alícuotas de 0,1 ml cada una en jeringas de insulina (es decir, 1 MU por jeringa). Nueve de las 10 jeringas se mantienen en el congelador (se pueden almacenar hasta 6 meses). La décima jeringa se diluye con 19,9 ml de solución salina estéril (NaCl 0,9%) para obtener 20 ml de solución que contenga 1 MU de interferón omega felino en total (50.000 U/ml). Estos 20 ml se colocan en 20 jeringas de 1 ml. Esas jeringas se almacenan en el frigorífico a +4°C (no lo suficientemente estables en el congelador debido a la dilución). Cada día, los gatos reciben 1 ml de esa solución diluida (que contiene 0,05 MU) por vía oral y se utiliza la jeringa sin la aguja.</p>

Hay que tener en cuenta que, además de los corticoesteroides, muchos de los fármacos sugeridos en este capítulo no están aprobados para el tratamiento de la PIF, por lo tanto se debe obtener el consentimiento por escrito del dueño antes de comenzar el tratamiento con esos fármacos.

En los primeros días del tratamiento de seres humanos con infección por hepatitis C, solo el 6% de los pacientes respondían. Diez años más tarde, con las mejoras del protocolo, responde más del 60% de los pacientes (Marian Horzinek, comunicación personal). En el momento de escribir este libro, seguimos en los inicios del uso de interferón omega para tratar la PIF; con suerte, a medida que se modifiquen los protocolos, veremos un mayor porcentaje de casos de recuperación. Las actualizaciones sobre el tratamiento de la PIF están disponibles en Internet ([www.catvirus.com](http://www.catvirus.com)).

Las modificaciones posibles del protocolo de tratamiento se muestran allí. La mayoría nunca fueron utilizadas para tratar la PIF, o sólo se utilizaron en unos pocos gatos.

- **Los inhibidores de la tromboxano sintetasa** (utilizados en seres humanos con asma) curaron a un gato y produjeron la remisión durante 8 meses en una segunda PIF con efusión (Watari et al., 1998).
  - dosis: clorhidrato de ozagrel 5-10 mg/kg dos veces al día y prednisolona en dosis de 2 mg/kg/día. Sin embargo, otro investigador no logró reproducir estos resultados (Ishida, comunicación personal)
- **Tepoxalina** (Zubrin, Schering-Plough) también es un inhibidor de la tromboxano sintetasa, su uso en gatos con PIF nunca fue evaluado.
- **Deshidroepiandrosterona** (DHEA) es una hormona esteroide natural, y la precursora de las hormonas sexuales 7- $\beta$ -estradiol y 5- $\alpha$ -dihidrotestosterona. La administración de DHEA puede regular por disminución las moléculas de adhesión endotelial y reducir la extravasación de neutrófilos (Barkhausen et al, 2006). Su uso en la PIF sería la sustitución de prednisolona en las etapas iniciales de la PIF efusiva (es posible que sea menos útil que prednisolona en la PIF sin efusión). Un derivado sintético, 16 alfa-bromoepiandrosterona (epiBr) ha sido utilizado y no produjo efectos secundarios en gatos (Pedersen et al, 2003).
  - dosis recomendada: 40 mg/kg/día
- **Los inhibidores del TNF-alfa** – anticuerpos frente a TNF-alfa (infliximab)–, se utilizan en seres humanos con artritis reumatoide y enfermedad de Crohn. Los niveles de TNF-alfa también se elevan en la PIF y contribuyen a la respuesta inflamatoria. La sobreproducción crónica de TNF-alfa tiene como resultado la caquexia, y por lo tanto es probable que los inhibidores del TNF-alfa puedan ser utilizados para tratar tanto la PIF sin efusión como la PIF con efusión.
  - dosis: desconocida
- **Cimetidina** estimula la inmunidad mediada por células (Lin et al, 2004). En la PIF hay un cambio de inmunidad mediada por células (Th1) a inmunidad humoral (Th2), y también

hay linfopenia. Cimetidina podría posiblemente revertir estos cambios.

- dosis: 50 mg una vez al día.

- **Talidomida** tiene propiedades antiinflamatorias y desplaza la respuesta inmunitaria de Th2 a Th1. No es tóxica, pero difícil de obtener.  
- dosis: 50-100 mg una vez al día por la noche.
- **El ácido salvanólico B** es un inhibidor de la metaloproteasa de la matriz 9 (MMP 9). Se ha demostrado que los monocitos en la PIF excretan MMP 9 (Kipar et al, 2005). Las metaloproteasas de la matriz son endopeptidasas dependientes del zinc que pueden degradar proteínas de la matriz extracelular; por lo que es probable que la MMP 9 sea la responsable del aumento de la permeabilidad de los vasos sanguíneos en la PIF con efusión. Los inhibidores de la MMP 9 pueden ser útiles en la fase temprana de la PIF con efusión, pero es probable que no sean útiles en la PIF sin efusión..  
- dosis recomendada: 10 mg/kg una vez al día.
- **Tropisetron** es un antagonista de los receptores de la 5-hidroxitriptamina (3), que produce una reducción del TNF, IL-1 beta, IL-6 y las prostaglandinas (Muller et al, 2006).  
- dosis sugerida: 300 mg/kg una vez al día.
- **Fármacos contra los coronavirus**, aún no disponibles comercialmente. La proteasa análoga de 3C del coronavirus fue bien caracterizada y se desarrollaron fármacos prototípicos para ser usados contra los coronavirus humanos. Es probable que cuando estos fármacos estén disponibles, sean útiles en los gatos que se encuentran en las fases tempranas de la PIF.
- **Además**, se debe mantener a los gatos con una buena nutrición, antibióticos, si corresponde, líquidos si están deshidratados, y cuidados generales.

## Tratamiento de seguimiento

Los buenos indicadores del éxito o el fracaso del tratamiento son los **niveles de globulina, la relación albúmina: globulina, niveles de alfa I glicoproteína ácida (AGP), hematocrito y cifra de linfocitos**. Si el tratamiento funciona, los niveles de globulina deberían regresar a la normalidad, la relación A:G debería aumentar, los niveles de AGP deberían descender a la normalidad (500  $\mu$  g/ml o menos), el nivel del hematocrito debería permanecer por encima de 20% y la cifra de linfocitos debería regresar a la normalidad. El cálculo de los títulos de anticuerpos de FCoV no es tan útil a corto plazo (semanas) dado que tenderá a permanecer alto, pero durante el transcurso de meses, su descenso a cero indica una recuperación completa y que suspender el tratamiento es seguro. El aumento de peso es un indicio útil de recuperación en un caso de PIF sin efusión, pero no es tan útil en la PIF con efusión porque es posible que indique simplemente que aumentó la efusión.

## Almacenamiento de interferón omega felino:

*Ver diagrama de la página 143.*

## Almacenamiento de interferón omega felino:



**1**

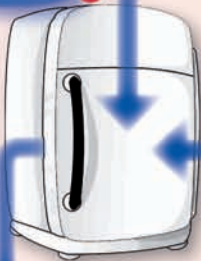Rehidratación de rFeIFN- $\omega$  con su diluyente



**2**

Solución dividida en 10 jeringas de 0,1 ml de 1 MU cada una

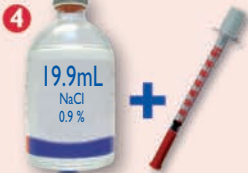Almacenamiento **3**



**3**

Las jeringas se pueden almacenar en el congelador hasta 6 meses o en el refrigerador a +4°C hasta 3 semanas

**7** Almacenamiento

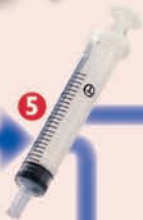

**4**

Se descongela una jeringa y se diluye en 19,9 ml de solución salina estéril de NaCl al 0,9%

**5**

Solución dividida en 20 jeringas de 1 ml de 0,05 MU cada una



**6**

1 administración oral de 1 ml (0,05 MU) por día

Administración oral **6**



**7**

La solución para la administración por vía oral puede ser almacenada en el frigorífico a +4 °C durante un máximo de 3 semanas

# Control en hogares con muchos gatos

## ► Fuente principal de infección: heces

El modo principal de transmisión del FCoV **es indirecto**: gatos no infectados que están en contacto con las heces de los gatos infectados, generalmente por compartir la bandeja de arena, y también **por transmisión por medio de vectores inanimados microscópicos**, por ejemplo en la pala para retirar los excrementos. Por lo tanto, **las buenas prácticas de higiene** son la mejor manera de controlar la infección por FCoV. Debe haber un número adecuado de bandejas de arena para los gatos que habiten en un hogar: preferentemente uno por cada gato. El lugar de las bandejas de arena debe estar alejado de los lugares donde están los alimentos. Las bandejas de arena cubiertas o las que utilizan agua para eliminar los desperdicios son las mejores, ya que están diseñados para minimizar que se volatilicen las partículas infecciosas, y debe elegirse un tipo de arena que no deje rastros en los gatos (como World's Best) y considerar la utilización de felpudos especializados que reduzcan aún más que los gatos transporten desperdicios. Las bandejas de arena deben vaciarse por lo menos una vez al día y limpiarse y desinfectarse con lejía de uso doméstico al menos una vez a la semana.

## ► Prevenir la infección de los gatos no infectados mediante análisis antes de la introducción/ el apareamiento

Se puede mantener a los gatos libres de FCoV con solo evitar que entren en contacto con material fecal de gatos infectados con FCoV. Una vez que un gato es negativo para anticuerpos de FCoV, se debe analizar a todo gato nuevo para detectar anticuerpos ANTES del apareamiento. Los gatos para reproducción que son positivos para anticuerpos de FCoV aún pueden aparearse, pero sólo deben aparearse con otros gatos FCoV seropositivos y sus crías deben ser retiradas y aisladas en forma temprana para evitar que se infecten (*ver debajo*). Un registro gratuito de gatos analizados para la detección de FCoV está disponible en Internet en [HYPERLINK "http://www.catvirus.com"](http://www.catvirus.com).

En las residencias felinas libres de FCoV sólo deben introducirse gatos FCoV seronegativos. Los gatos seropositivos deben ser colocados en **cuarentena** y analizados nuevamente cada 3-4 meses hasta que se tomen seronegativos. Para que estas medidas sean efectivas, es esencial utilizar un análisis de anticuerpos de FCoV de confianza, y que la primera dilución que utilice el laboratorio seleccionado sea aproximadamente 1:10, ya que los laboratorios que utilizan un punto de corte de 1:100 no detectarán a algunos gatos que eliminan FCoV. La detección de virus en las heces de gatos sanos por medio de RT-PCR puede ser usada como un complemento a la serología de FCoV (*Addie & Jarrett, 2001*).

## ► Los anticuerpos maternos protegen a las crías hasta las 5-6 semanas de edad

Las crías de gatos con anticuerpos FCoV positivos están protegidas por los anticuerpos maternos hasta que tienen 5-6 semanas. Las gatas con anticuerpos de FCoV positivos que están gestantes deben ser aisladas 1-3 semanas antes del parto (3 semanas si tienen infección por herpesvirus felino concomitante). Se debe mantener a la gata y a los gatitos aislados de otros gatos de la casa. A las 5-6 semanas, se debe cambiar a los gatitos a una

habitación limpia (sin gatos durante una semana, bien aspirada, y con una bandeja de arena limpia y desinfectada). Se debe analizar a los gatitos para detectar anticuerpos cuando cumplen las 10 semanas de edad o más y se las debe realojar lo antes posible si son seronegativas. Los gatitos que son positivos para anticuerpos pueden ser analizados nuevamente cada 4-6 semanas hasta que sean seronegativos y luego reubicarlos.

### ➤ Vacunación de los gatos antes de la primera exposición al coronavirus felino

Hay sólo una vacuna contra la PIF disponible: Primucel®. Es un coronavirus mutante sensible a la temperatura que sólo puede reproducirse en las fosas nasales frías (y no puede reproducirse de forma generalizada). Se administra por vía intranasal, la primera dosis se administra a las 16 semanas de edad, o más tarde, y la segunda dosis 3 semanas después. Todos los gatos que no están infectados por FCov que ingresan en ambientes potencialmente de alto riesgo, por ejemplo una guardería, o un criadero, deben ser vacunados. Primucel® no evitará la PIF en gatos que ya están virémicos por FCov (*Fehr et al, 1997*).

### Referencias seleccionadas

- Addie, D.D., and Jarrett, J.O. (2001) Use of a reverse-transcriptase polymerase chain reaction for monitoring feline coronavirus shedding by healthy cats. *Vet. Rec.* 148, 649-653.
- Addie D.D., Schaap I.A.T., Nicolson L., Jarrett O. (2003) Persistence and transmission of natural type I feline coronavirus infection. *J. Gen. Virol.* 84 (10), 2735-2744.
- Barkhausen T., Westphal B.M., Putz C., Krettek C., Van Griensven M., 2006. Dehydroepiandrosterone administration modulates endothelial adhesion molecule expression *in vitro* *Crit. Care.* 10(4):R109.
- Fehr D, Holztagel E, Bolla S, Hauser B., Herrewegh AAPM, Horzinek MC, Lutz H. 1997. Placebo-controlled evaluation of a modified live virus vaccine against feline infectious peritonitis: safety and efficacy under field conditions. *Vaccine* 15 10 1101-1109.
- Gonon V., Duquesne V, Klonjowski B, Monteil M, Aubert A, Eloit M. (1999) Clearance of infection in cats naturally infected with feline coronaviruses is associated with an anti-S glycoprotein antibody response. *J. Gen. Virol.* 80 2315-2317
- Hartmann K, Binder C, Hirschberger J, Cole D, Reinacher M, Schroo S, Frost J, Egberink H, Lutz H, Hermanns W. (2003) Comparison of different tests to diagnose feline infectious peritonitis. *J. Vet. Intern. Med.* 17(6): 781-790.
- Ishida T, Shibanaï A, Tanaka S, Uchida K., Mochizuki M. (2004) Recombinant Feline Interferon Therapy of Feline Infectious Peritonitis. *J.F.M.S.* 6, 107-109.
- Kipar A., Koehler K., Bellmann S., Reinacher M. (1999) Feline infectious peritonitis presenting as a tumour in the abdominal cavity. *Vet. Rec.* 144, 118-122.
- Kipar A, May H, Menger S, Weber M, Leukert W, Reinacher M. 2005 Morphologic features and development of granulomatous vasculitis in feline infectious peritonitis. *Vet. Pathol.* 42(3):321-30.
- Lin C.-Y., Bai D.J., Yan H.-Y., Wank K., Yang G.L., Hu M.B., Wu Z.Q., Li Y., 2004 Perioperative cimetidine administration promotes peripheral blood lymphocytes and tumor infiltrating lymphocytes in patients with gastrointestinal cancer: Results of a randomized controlled clinical trial *World J. Gastroenterol.* 10(1): 136-42.
- Muller W, Fiebich B.L., Stratz T. 2006 New Treatment Options Using 5-HT(3) Receptor Antagonists in Rheumatic Diseases. *Curr Top Med Chem;* 6(18):2035-2042.
- Paltrinieri S., Grieco V., Comazzi S., Cammarata Parodi M. (2001) Laboratory profiles in cats with different pathological and immunohistochemical findings due to feline infectious peritonitis (FIP). *J. Feline Med. Surg. Sep.* 3 (3), 149-59.
- Pedersen N.C., North TW, Rigg R, Reading C, Higgins J, Leutenegger C, Henderson GL. (2003) 16alpha-Bromo-epiandrosterone therapy modulates experimental feline immunodeficiency virus viremia: initial enhancement leading to long-term suppression. *Vet. Immunol Immunopathol.* 94(3-4):133-48.
- Pedersen N.C., Sato R., Foley J.E., Poland A.M. (2004) Common virus infections in cats, before and after being placed in shelters, with emphasis on Feline Enteric Coronavirus. *J.F.M.S.* 6 83-88
- Rohrer C, Suter PF, Lutz H. 1993. The diagnosis of feline infectious peritonitis (FIP): a retrospective and prospective study. *Kleintierpraxis* 38 6 379-389.
- Shelly, S.M., Scarlett-Kranz J., Blue J.T. 1988 Protein electrophoresis on effusions from cats as a diagnostic test for feline infectious peritonitis. *JAAHA* 24 495-500
- Simons FA., Vennema H., Rofina J.E., Pol J.M., Horzinek M.C., Rottier P.J., Egberink H.F. (2005) A mRNA PCR for the diagnosis of feline infectious peritonitis *J. Virol. Methods* 124(1-2):111-6.
- Vennema H., Poland A., Foley J., Pedersen N.C. (1998) Feline infectious peritonitis viruses arise by mutation from endemic feline enteric coronaviruses. *Virology.* 243 (1), 150-157.
- Watari T., Kaneshima T., Tsujimoto H., Ono K., Hasegawa A. (1998) Effect of thromboxane synthetase inhibitor on feline infectious peritonitis in cats. *J. Vet. Med. Sci.* 60 (5), 657-659.

## *Otras lecturas*

PAGINAS WEB SOBRE FCoV/PIF

### **www.catvirus.com**

- Página web sobre FCoV/PIF con la información más actualizada para cirujanos veterinarios e información para propietarios y criadores de gatos.

### **www.ncbi.nlm.nih.gov/entrez/query.fcgi?DB=pubmed**

- Página web de los National Institutes of Health (Institutos Nacionales de Salud) con servicio de búsqueda para encontrar las últimas publicaciones científicas y veterinarias sobre FCoV y PIF.

### **www.felinecoronavirus.com**

- La página web para novedades de los simposios de FCoV/PIF.

### **www.orionfoundation.com**

- Página web para defensores de los gatos, con una sección de recuerdos conmemorativos de gatos que murieron por PIF que puede ser muy útil como parte del proceso de duelo para algunos propietarios.



**Katrin Hartmann** - DVM, Prof., Dr habil., Dipl. ECVIM-CA  
 Jefe del Departamento de Medicina Interna en Pequeños Animales  
 Ludwig Maximilian University Munich, Veterinaerstrasse 13, 80539 Munich, ALEMANIA  
 Correo electrónico: sekretariat@med.vetmed.uni-muenchen.de  
 Sitio web: www.medicinische-kleintierklinik.de



**Suzanne Ritz** - DVM  
 Ludwig Maximilian University, Munich, Veterinaerstrasse 13  
 80539 Munich, ALEMANIA



# Caso clínico

**Raza:**  
British Shorthair

**Sexo:**  
macho castrado

**Edad:**  
13 meses

**Motivo de la consulta:**  
letargo de 4 días, fiebre  
intermitente

**Síntomas principales:**  
polipnea, fiebre, apatía

## Historia

**Jefferson (foto 1), un gato British Shorthair macho castrado de 13 meses de edad**, se presentó con antecedentes de letargo durante 4 días. Su temperatura corporal era de 40,3 °C y presentaba leve incomodidad a la palpación abdominal. El apetito y la ingesta de agua eran normales.

Jefferson había pasado algunos días en un refugio 6 meses antes, y después de aquella estancia tuvo diarrea sanguinolenta durante 2 semanas. No se informaron otras afecciones médicas previas. Hace cuatro meses, los propietarios adoptaron otro gato; este felino no mostró signos de enfermedad. Jefferson fue esterilizado hace 3 meses. Después de la cirugía, Jefferson se volvió más tranquilo y dormía más. Fue atendido por un veterinario en una clínica privada por este problema hace 1 mes. En ese momento, el hemograma completo realizado por el veterinario fue normal.

Jefferson había sido vacunado con regularidad contra infecciones por parvovirus felino, herpesvirus y calicivirus. Se le permitía salir al balcón y no tenía antecedentes de haber viajado fuera de Alemania.

## Examen físico

- letargo
- membranas mucosas rosadas, tiempo de llenado capilar < 2 seg
- ganglios de tamaño normal
- frecuencia cardíaca 156/min, sin soplos ni arritmia, buena calidad de pulso, sin déficit de pulso
- polipnea (frecuencia respiratoria 72/min), respiración levemente agravada
- abdomen blando a la palpación, sin dolor
- temperatura corporal 40 °C



(Foto 1) Jefferson, gato British Shorthair macho castrado de 13 meses de edad.

© Susanne Ritz

## Lista inicial de problemas

- letargo
- fiebre
- polipnea

## Exámenes complementarios

- hemograma completo
- química sérica
- gasometría
- radiografías torácicas

El hemograma completo mostró **leucocitosis** de  $29,1 \times 10^9/L$  (rango de referencia (rr):  $6 - 11 \times 10^9/L$ ) y desviación a la izquierda con  $5,24 \times 10^9/L$  de neutrófilos en banda (rr:  $0 - 0,6 \times 10^9/L$ ). La química sérica reveló **hiperbilirrubinemia** de  $57,9 \mu\text{mol/L}$  (rr:  $0 - 4,74 \mu\text{mol/L}$ ) y una relación baja albúmina-globulina de 0,29. La gasometría no mostró alteraciones. Las radiografías torácicas **mostraron efusión torácica**.

## Lista de problemas en el seguimiento

Se identificó la **efusión torácica** como la causa primaria de **polipnea**.

## Exámenes complementarios

- toracocentesis
- análisis del efusión
  - proteínas: 79,0 g/L
  - leucocitos:  $20 \times 10^9/L$
  - citología: principalmente neutrófilos degenerados y macrófagos activados
  - prueba de Rivalta: positiva
  - inmunotinción de antígeno de coronavirus en macrófagos: positivo

La **efusión** se determinó como un exudado con alta concentración proteica y un alto recuento de células. El **examen citológico** reveló principalmente neutrófilos hipersegmentados y macrófagos activados; no se observaron bacterias o células tumorales. El examen citológico puede ayudar a diferenciar entre pitoráx, linfoma y PIF.

La **prueba de Rivalta** es sencilla y muy útil para diagnosticar PIF (Hartmann et al., 2003). Tiene **alta sensibilidad y alta especificidad** (valor predictivo positivo 86%; valor predictivo negativo 97%). El resultado es positivo si la concentración de proteínas, fibrinas y mediadores inflamatorios es alta en la efusión. La prueba de Rivalta puede dar un resultado falso positivo en algunos gatos con linfoma o peritonitis/pleuritis bacterianas (Hartmann et al., 2003).

La **inmunotinción positiva del antígeno de coronavirus felino (FCoV) en macrófagos provenientes de la efusión confirmó el diagnóstico de PIF**. El valor predictivo positivo de esta prueba es 100% (Hartmann et al., 2003). Así, se confirmó que Jefferson tenía PIF.

## Diagnóstico

Peritonitis infecciosa felina.

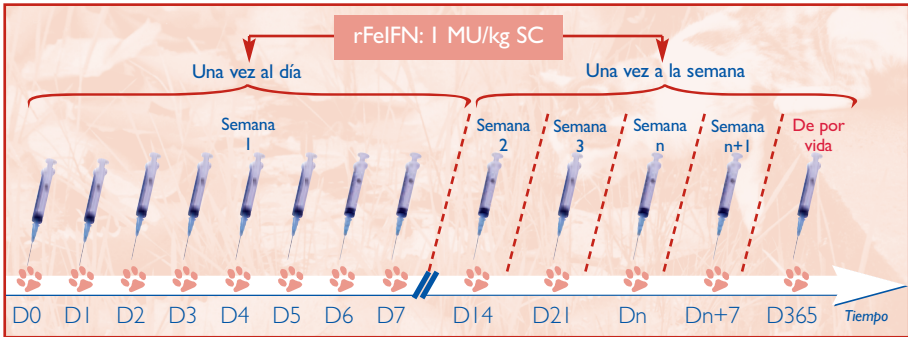
## Tratamiento

- toracocentesis una vez al día durante 7 días
- inyecciones intratorácicas de 1 mg/kg de dexametasona después de la toracocentesis durante 7 días

- 2 mg/kg de prednisolona cada 24 horas por vía oral a partir del día 8.
- **10<sup>6</sup> U/kg (= 0,1 ml/kg) de interferón- $\omega$  felino subcutáneo** (ver el protocolo más abajo)
  - hasta el día 8: una vez al día
  - a partir del día 8: una vez a la semana
- 12,5 mg/kg de amoxicilina/ácido clavulánico cada 12 horas por vía intravenosa durante 8 días

➤ **Resumen del protocolo utilizado (Ritz et al., 2007):**

- **administración de interferón omega felino:**



- tratamiento adicional:

### PIF Efusiva

Dexametasona 1 mg/kg, por vía intraperitoneal o intratorácica, cada 24 horas hasta que la efusión ya no sea visible, **nunca más de 7 días**.

**Luego:**  
2 mg/kg cada 24 h, comenzando el día 8, **durante toda la vida del animal.**

## Resultados y seguimiento

Los exámenes de seguimiento se realizaron los días 7 y 14, así como en los meses 1, 3 y 6 después de la primera consulta. **Desde el día 14 en adelante, el estado general de Jefferson fue bueno**, sin presencia de efusión, y los parámetros de laboratorio se encontraban dentro del rango de referencia. Durante 6 meses Jefferson pareció clínicamente sano.

Pasados los 6 meses, Jefferson desarrolló enfermedad de las vías respiratorias superiores (URTD) después de que el gato con el que convivía también mostrara signos de URTD. Dos días después, Jefferson presentó uveítis. Durante las 3 semanas siguientes, su estado general se deterioró. Debido a su mal estado clínico, fue necesario practicarle una eutanasia a Jefferson 200 días después del comienzo del tratamiento. La necropsia mostró efusión torácica, y se confirmó la PIF.

## Conclusión

Jefferson constituye el primer caso publicado de un gato sobreviviente a largo plazo con un diagnóstico confirmado de PIF. Existen otros informes de sobrevivientes a largo plazo, pero el diagnóstico nunca se confirmó (Ishida et al., 2004) (Puttner, 2005) (Gunn-Moore, 2004). Jefferson fue diagnosticado definitivamente de PIF mediante tinción positiva del antígeno de FCoV en macrófagos de la efusión (Hartmann et al., 2003). Fue tratado con glucocorticoides e interferón- $\omega$  felino. Jefferson vivió 200 días después del diagnóstico. Su estado general fue muy bueno y la efusión desapareció durante 180 días; durante ese tiempo pareció ser un gato "sano".

Continúa abierta la pregunta acerca de si el tratamiento fue el responsable del tiempo prolongado de supervivencia. En un estudio doble ciego controlado con placebo, no se hallaron diferencias en el tiempo de supervivencia en gatos tratados con glucocorticoides e interferón- $\omega$  felino en comparación con gatos tratados solo con glucocorticoides. En este estudio el tiempo medio de supervivencia fue de 18 días (Ritz et al., 2007). Aunque el tiempo medio de supervivencia en gatos con PIF es generalmente corto, algunos gatos, como Jefferson, pueden vivir durante más tiempo. Lamentablemente, los parámetros pronósticos para predecir la supervivencia en gatos de forma individual siguen siendo desconocidos. Una explicación posible para la supervivencia prolongada de Jefferson podría ser la presencia de diferencias genéticas entre los gatos, que influyen en las respuestas de las citoquinas (Kiss et al., 2004), o la capacidad de respuesta de los macrófagos (Dewerchin et al., 2005). Estas diferencias genéticas podrían ser el resultado de una predisposición de la especie o de la raza, que ha sido informada en casos de PIF (Robison et al., 1971) (Rohrbach et al., 2001) (Tammer et al., 1995) (O'Brien et al., 1985). Otra razón podría ser que Jefferson haya sido infectado por una cepa menos virulenta de FCoV, ya que se ha demostrado que las cepas de FCoV difieren en su potencial de causar PIF (Mochizuki et al., 1997). Si Jefferson hubiese estado infectado por el poco frecuente serotipo II, esto podría haber influido en el curso de su enfermedad o en su respuesta al tratamiento (Hohdatsu et al., 1992).

## Referencias seleccionadas

- Dewerchin H.L., Cornelissen E., Nauwynck H.J. (2005) Replication of feline coronaviruses in peripheral blood monocytes. *Arch Virol* 150:2483-2500.
- Gunn-Moore D.A. (2004) Use of recombinant feline interferon to treat feline infectious peritonitis. *Veterinary Interferon Handbook first edition* 118-124.
- Hartmann K., Binder C., Hirschberger J., Cole D., Reinacher M., Schrop S., Frost J., Egberink H., Lutz H., Hermanns W. (2003) Comparison of different tests to diagnose feline infectious peritonitis. *J Vet. Intern Med* 17:781-790.
- Hartmann K. (2006) Feline infectious peritonitis: new aspects of diagnosis and treatment *ACVIM Forum* (2006), Louisville, USA.
- Hohdatsu T., Okada S., Ishizuka Y., Yamada H., Koyama H. (1992) The prevalence of types I and II feline coronavirus infections in cats. *J Vet Med Sci* 54:557-562.


- Ishida T, Shibanaï A, Tanaka S, Uchida K, Mochizuki M. (2004) Use of recombinant feline interferon and glucocorticoid in the treatment of feline infectious peritonitis. *J Feline Med Surg* 6:107-109.
- Kiss I, Poland A.M., Pedersen N.C. (2004) Disease outcome and cytokine responses in cats immunized with an avirulent feline infectious peritonitis virus (FIPV)-UCD1 and challenge-exposed with virulent FIPV-UCD8. *Feline Med Surg* 6:89-97.
- Mochizuki M., Mitsutake Y., Miyano-hara Y., Higashihara T., Shimzu T., Hohdatsu T. (1997) Antigenetic and plaque variations of serotype II feline infectious peritonitis coronavirus. *J Vet Med Sci* 59:253-258.
- O'Brien S.J., Roelke M.E., Marker L., Newman A., Winkler C.A., Meltzer D., Colly L., Evermann D.F., Bush M., Wildt D.E. (1985) Genetic basis for species vulnerability in the cheetah. *Science* 227:1428-1434.
- Puttner H. (2005) Mona lebt. *Zürcher Zeitung* (02.07.2005) 8-9.
- Ritz S., Egberink H., Hartmann K. (2007) Influence of feline interferon- $\omega$  on the survival time and quality of life of cats with feline infectious peritonitis. *J. Vet Intern Med* (in press).
- Robison R.L., Holzworth J., Gilmore C.E. (1971) Naturally occurring feline infectious peritonitis: signs and clinical diagnosis. *J Am Vet Med Assoc* 158:981-986.
- Rohrbach B.W., Legendre A.M., Baldwin C.A., Lein D.H., Read W.M., Wilson R.B. (2001) Epidemiology of feline infectious peritonitis among cats examined at veterinary medical teaching hospitals. *J Am Vet Med Assoc* 218:1111-1115.
- Tammer R., Evensen O., Lutz H., Reinacher M. (1995) Immunohistological demonstration of feline infectious peritonitis virus antigen in paraffin-embedded tissues using feline ascites or murine monoclonal antibodies. *Vet Immunol Immunopathol* 49:177-182.







# Queratitis herpética felina





**Alain Régnier** - DVM, Prof., PhD  
Departamento de Ciencias Clínicas  
ENVT (Toulouse National Veterinary School, Francia)  
23, Chemin des Capelles, 31076 Toulouse Cedex 03, FRANCIA  
Correo electrónico: a.regnier@envt.fr

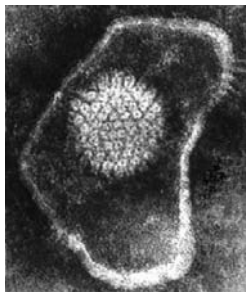# Enfermedad

## Formas oculares de infección por herpesvirus

### Introducción

La infección por herpesvirus felino (FHV-1), también conocido como virus de la rinotraqueítis felina, está ampliamente diseminada en toda la población de gatos, en la cual se mantiene mediante transmisión directa de gato a gato. El sello distintivo de la infección por herpesvirus es una latencia que se desarrolla después de la infección primaria y conduce a la recidiva de la enfermedad en momentos posteriores de la vida sin que vuelva a producirse exposición al virus. La enfermedad ocular asociada con la infección primaria o recurrente por FHV-1 se presenta en un gran porcentaje de los gatos infectados.

### Etiología

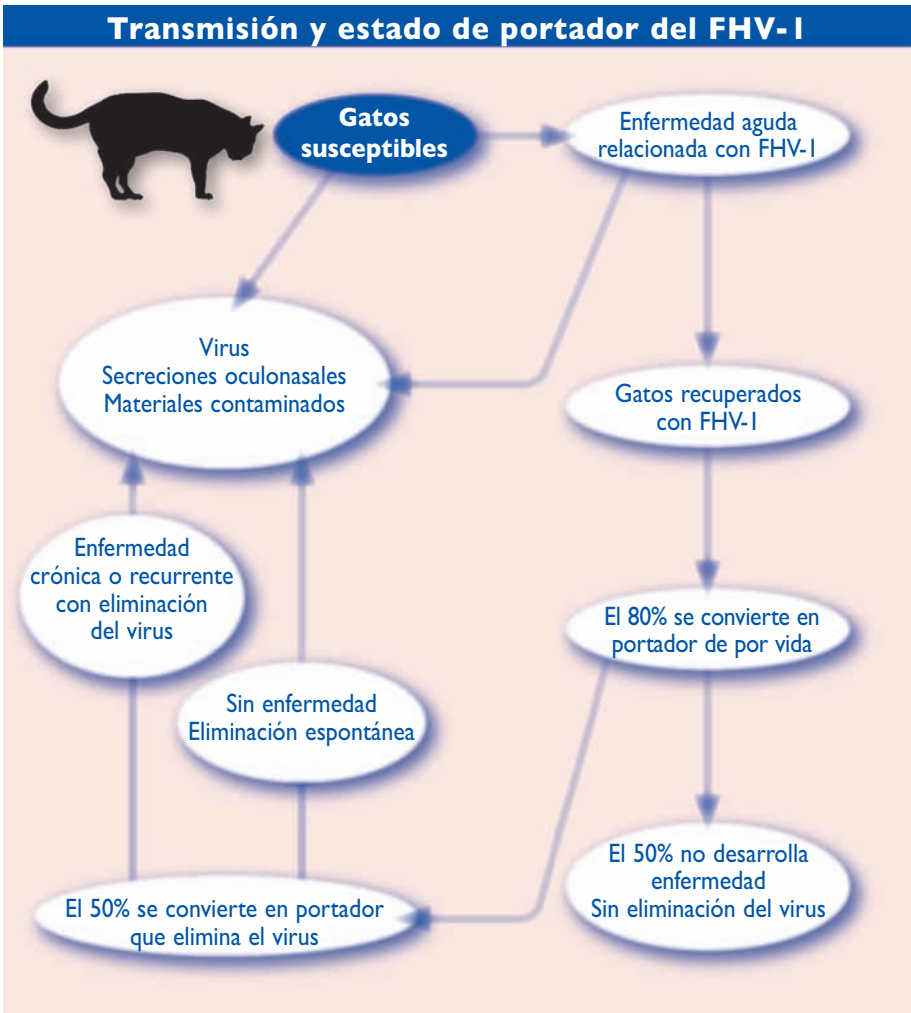

- ▶ Familia: *Herpesviridae*
- ▶ Subfamilia: *Alphaherpesviridae*
- ▶ Género: *Herpesvirus*
- ▶ Virus ADN de doble cadena con envoltura lipídica-glicoproteica.
- ▶ Permanece viable hasta 18 horas en un entorno húmedo y mucho menos en condiciones secas
- ▶ Susceptible al efecto de los desinfectantes utilizados más habitualmente.
- ▶ Todos las cepas clínicas pertenecen a un serotipo
- ▶ La mayoría de las cepas tienen una patogenicidad similar
- ▶ El FHV-1 infecta sólo a los miembros de los *Felidae*

(Foto 1) *Herpesviridae*: micrografía electrónica

## Transmisión

El FHV-1 pasa **directamente** de los gatos infectados a los gatos susceptibles a través de contacto estrecho o aerosoles, porque se elimina virus en todas las descargas oculares y oronasales. A pesar de que el FHV-1 vive poco tiempo en el ambiente, su persistencia es lo suficientemente prolongada para que haya **transmisión indirecta** a través de materiales contaminados (utensilios de alimentación, jaulas, instrumental no limpiado). Los gatos con infección primaria y enfermedad de las vías respiratorias superiores tienen mayor probabilidad de transmitir la enfermedad debido a la gran cantidad de partículas virales presentes en sus secreciones (*ver la figura más abajo*). La excreción viral también tiene lugar intermitentemente en las secreciones oculares y respiratorias de portadores infectados,



que pueden estar libres de síntomas o presentar enfermedad ocular o respiratoria recurrente. Los gatitos son más susceptibles a la infección primaria, especialmente cuando empiezan a disminuir los anticuerpos maternos. No se ha identificado transmisión transplacentaria para este virus.

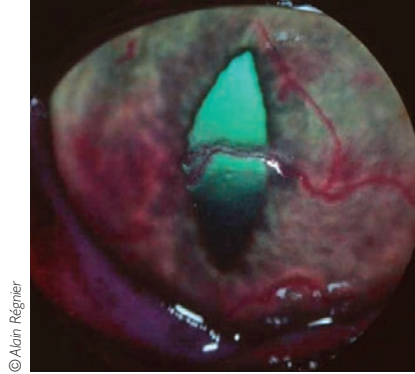
## Patogenia

Las vías naturales **de infección** son **las vías nasal, oral y conjuntival**, y en la exposición primaria al FHV-1, hay una replicación rápida en los **tejidos epiteliales** de las vías respiratorias superiores, las amígdalas y la superficie ocular. El FHV-1 parece tener una marcada predilección por el epitelio conjuntival, pero su replicación está limitada al epitelio corneal. La replicación viral produce la lisis de las células infectadas y conduce a la necrosis del epitelio de la superficie y a la inflamación. Los invasores bacterianos secundarios pueden empeorar la respuesta inflamatoria. Las lesiones normalmente se resuelven en 2 ó 3 semanas y la eliminación del virus en las secreciones oculares y nasales, por lo general, ya ha concluido aproximadamente el día 20 después de la infección. Hace tiempo que se sabe que después de la **infección primaria**, alrededor del 80% de los gatos clínicamente recuperados queda infectado de manera **latente durante el resto de sus vidas** (ver la figura en la página anterior). La **etapa de latencia** es una fase de reposo, sin replicación, durante la cual no hay signos clínicos. El ganglio trigémino es un sitio conocido de latencia del FHV-1, pero algunos datos sugieren que la córnea también puede estar involucrada. En aproximadamente el 50% de los animales con infección latente, la reactivación viral se da periódicamente, con transporte anterógrado del virus mediante el axón desde el cuerpo de la célula nerviosa al punto inicial de la infección. La **reactivación viral** puede ocurrir espontáneamente, pero es más probable que ocurra después de **factores estresantes**, como infecciones concurrentes, cirugía, parto y lactancia, cambios de hogar y administración de corticoesteroides. En tales casos, no suele haber signos de enfermedad de las vías respiratorias superiores y las manifestaciones oculares a menudo son unilaterales. Algunos gatos permanecen asintomáticos.

## Signos clínicos

Las entidades clínicas de la infección por FHV-1 incluyen infección primaria aguda e infección crónica recurrente. La **infección primaria** es más habitual en animales jóvenes no vacunados y se caracteriza por la presencia de síntomas oculares y/o respiratorios. En los neonatos de una a dos semanas de edad, el FHV-1 puede derivar en oftalmía neonatal con enfermedad concurrente de las vías respiratorias superiores. Frecuentemente se ven afectados ambos ojos de todos los gatos de la camada y la afección puede progresar hasta una ulceración profunda de la córnea, lo que deriva en la ruptura del globo ocular. Los gatos no vacunados expuestos por primera vez al FHV-1 suelen desarrollar rinitis activa con estornudos y descarga nasal, asociados con síntomas oculares y, menos frecuentemente, con lesiones ulcerativas orales. Las manifestaciones oculares se limitan, en la mayoría de los casos, al desarrollo de conjuntivitis aguda bilateral. Los hallazgos clínicos incluyen blefaroespasmos, descargas conjuntivales de serosas a mucopurulentas e hiperemia

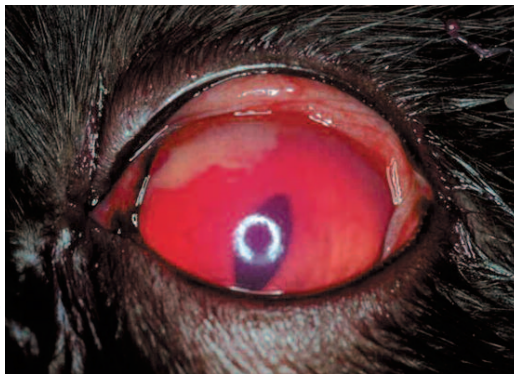conjuntival. La quemosis marcada no es un rasgo que aparezca asociado sistemáticamente con la infección por FHV-1. La infección ocular primaria por FHV-1 también puede producir lesiones corneales que van desde úlceras dendríticas patognomónicas hasta úlceras corneanas profundas. La forma dendrítica típica de la erosión epitelial sólo está presente en las etapas tempranas de la afectación a la córnea (*foto 2*), y se caracteriza por pequeñas úlceras epiteliales puntiformes, lineales y/o ramificadas.



© Alain Régnier

(Foto 2) Úlceras dendríticas teñidas con rosa de bengala.

Estos defectos rápidamente se fusionan y forman áreas más grandes de pérdida epitelial, denominadas **úlceras geográficas** (*foto 3*). Aquellas que persisten durante periodos de tiempo prolongados pueden estar acompañadas de edema estromal superficial leve y vascularización superficial. Ocasionalmente se ven úlceras corneales profundas asociadas a la infección primaria por FHV-1, y posiblemente sean el resultado de una infección bacteriana secundaria. La mayoría de las **infecciones primarias** son autolimitantes, y los animales por lo general se recuperan en dos o tres semanas, siempre que se eviten infecciones bacterianas secundarias y la debilitación marcada del animal.

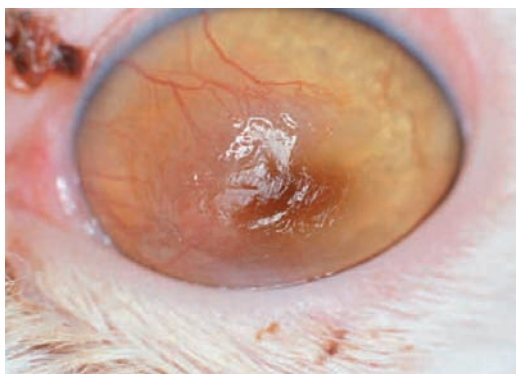


© Alain Régnier

(Foto 3) Úlcera geográfica teñida con rosa de bengala.

**El recrudecimiento de la infección** debido a la reactivación del virus en gatos portadores tiene lugar en pacientes adultos y se presenta como una **enfermedad ocular** sin afectación

respiratoria. La enfermedad suele ser **unilateral**, y los gatos más viejos tienen más probabilidades de padecer conjuntivitis después de la **ulceración corneal**, como signo de la recidiva del FHV-1. Puede haber distintas combinaciones de afectación corneal epitelial y estromal, y su grado determina los síntomas clínicos. Inicialmente, la queratitis recrudesciente puede caracterizarse por **lesiones epiteliales dendríticas o geográficas**. Las ulceraciones epiteliales herpéticas que se tornan crónicas pueden asociarse con edema estromal, infiltración celular y vascularización estromal profunda, lo que puede derivar en una opacificación corneal suficiente como para dañar la visión (*foto 4*). Se desconoce el mecanismo de esta queratitis estromal, pero es probable que exista una respuesta **inmunomediada al antígeno viral** dentro del tejido corneal.



(Foto 4) Queratitis estromal y secuestro corneal en la infección crónica por FHV-1.

© Alain Régnier

La infección por FHV-1 puede ir seguida de varias complicaciones oculares de consideración. En los casos graves de conjuntivitis en los que se necrotiza el epitelio, puede haber simbléfaron. Se produce por la adherencia de la conjuntiva bulbar a la córnea o a la membrana nictitante. La conjuntivitis grave también puede dañar y dejar una cicatriz en los puntos lagrimales, lo que conduce al desarrollo de epífora crónica. En todas las formas, la disminución de la producción lagrimal y/o de la sensibilidad corneal pueden ser concomitantes a los síntomas oculares y/o respiratorios, o pueden aparecer más tarde como una enfermedad crónica. Puede presentarse uveítis anterior secundaria, especialmente en su forma estromal. La queratitis eosinófila y el secuestro corneal (*foto 4*) se han asociado a la infección por FHV-1 concurrente o previa. Ambas enfermedades se observaron en gatos con antecedentes de enfermedad corneal crónica y/o infecciones recurrentes de las vías respiratorias superiores. También se ha observado un tipo de erosión epitelial indolente asociada a la infección por FHV-1.

## Enfoque diagnóstico

Los signos clínicos de las formas aguda y crónica de la infección por FHV-1 suelen ser indicativos de la enfermedad, pero rara vez son diagnósticos. Sólo puede confirmarse un

diagnóstico clínico cuando hay **ulceración dendrítica de la córnea**, ya que se la considera **patognomónica de la infección herpética**. Cuando los cambios oculares están acompañados por síntomas de las vías respiratorias superiores o lesiones orales en gatos jóvenes, otras enfermedades a tener en cuenta son las infecciones por *Chlamydia* y calicivirus. Estas enfermedades infecciosas no causan ulceración corneal ni inflamación. Las **pruebas diagnósticas** utilizadas mas habitualmente **para FHV-1** incluyen **pruebas de inmunofluorescencia** de frotis conjuntival, **aislamiento viral, serología**, y **pruebas de reacción en cadena de la polimerasa (PCR)**. La serología es de escaso valor para el diagnóstico de la enfermedad porque los títulos de anticuerpos neutralizantes varían muchísimo y lo hacen independientemente de la presencia o ausencia de signos clínicos de los problemas relacionados con el FHV-1. Desde hace mucho tiempo, el aislamiento del virus y la inmunofluorescencia de frotis conjuntivales y corneales se consideran las **pruebas patrón** para el diagnóstico de la infección por FHV-1, aunque actualmente han sido reemplazados por la **prueba de la PCR**, que es más sensible para el diagnóstico de la enfermedad. La PCR permite amplificar e identificar cantidades ínfimas de ADN viral. Las muestras para la PCR pueden incluir **raspados conjuntivales y corneales**, el epitelio corneal desprendido de una úlcera, biopsias conjuntivales, y muestras de tejido de una queratectomía.

## Tratamiento

Las formas agudas de infección con conjuntivitis y enfermedad de las vías respiratorias superiores requieren la administración general y tópica de **antibióticos preventivos** para brindar protección contra infecciones bacterianas oportunistas.

**La terapia antiviral específica** está indicada solo en casos agudos y crónicos con afectación corneal. La **medicación tópica** disponible en la actualidad incluye trifluridina, ganciclovir, adenosina arabinosida y aciclovir. Estos medicamentos son fármacos viroestáticos y deben ser aplicados con frecuencia. El régimen terapéutico debe mantenerse durante al menos dos semanas después de la remisión de los síntomas clínicos.

Los corticoesteroides tópicos están contraindicados en gatos con infección aguda por FHV-1 pero pueden estar indicados en pacientes con queratitis estromal. Debe utilizarse terapia antiviral tópica de manera simultánea.

Se han recomendado **interferón (IFN) administrado por vía tópica y oral** y L-lisina administrada por vía oral para el tratamiento de los casos resistentes y recurrentes. Se ha observado que el IFN- $\alpha$  recombinante humano posee actividad sinérgica *in vitro* con aciclovir contra el FHV-1, y su administración temprana al comienzo de la pauta en el modelo experimental tuvo como resultado síntomas menos graves que en los animales de control. En un modelo experimental de conjuntivitis por herpesvirus, la administración oral de L-lisina redujo la tasa de síntomas oculares e inhibió la eliminación del virus en gatos con infección latente.

**El interferón omega recombinante felino (rFelFN- $\omega$ )** disponible actualmente para medicina veterinaria también demostró potencial terapéutico tanto *in vitro* como *in vivo*. Cuando se administra a gatos sanos, el rFelFN- $\omega$  provoca una reacción antiviral biológica dependiente de la vía de administración (local o general) y de la dosis. Recientemente, un estudio clínico multicéntrico comparó los efectos terapéuticos del rFelFN- $\omega$  (solución de 500.000 U/mL administrada tres veces al día en el ojo) y trifluridina al 1% en gotas oftálmicas, en gatos con conjuntivitis y/o queratitis por herpesvirus. **La mejora clínica en el grupo de animales tratados con interferón omega recombinante felino fue significativamente mejor.**

## Referencias seleccionadas

- Bracklein T., Theise S., Metzler A., Spiess B. & Richter M. (2006) Activity of feline interferon omega after ocular or oral administration in cats as indicated by Mx protein expression in conjunctival and white blood cells. *American Journal Veterinary Research*, 67, 1025-1032.
- Gaskell R. & Dawson S. (1998) Feline respiratory disease. In: *Infectious diseases of the dog and cat, 2nd edition*. Greene C.E. (ed). W.B. Saunders Co., Philadelphia, 97-106.
- Gaskell R. & Willoughby K. (1999) Herpesviruses of carnivores. *Vet. Microbiol.* 69, 73-88.
- Maggs D.J., Nasisse M.P. and Kass P.H. (2003) Efficacy of oral supplementation with L-lysine in cats latently infected with feline herpesvirus. *American Journal of Veterinary Research*, 64, 37-42.
- Nasisse M.P. (1990) Feline herpesvirus ocular disease. *Veterinary Clinics of North America: Small Animal Practice* 20, 667-680.
- Nasisse M.P. (1991) Anti-inflammatory therapy in herpesvirus keratoconjunctivitis. *Progress in Veterinary & Comparative Ophthalmology*, 1, 63-65.
- Nasisse M.P. & Weigler B.J. (1997) The diagnosis of ocular feline herpesvirus infection. *Veterinary & Comparative Ophthalmology*, 7, 44-51.
- Stiles J. (1995) Treatment of cats with ocular disease attributable to herpesvirus infection: 17 cases (1983-1993). *Journal of the American Veterinary Medical Association*, 207, 599-603.
- Stiles J. (2000) Feline herpesvirus. *Veterinary Clinics of North America: Small Animal Practice*, 30, 1001-1014.
- Richter M. et al. (2003) Activity of topically and orally applied interferon omega in cats by Mx-protein expression in conjunctival and white blood cells. In *Proceedings of ACVO, oct. 2003 Idaho, USA*.
- Richter M. et al. (2006) Activity of feline omega interferon after ocular or oral administration in cats as indicated by Mx protein expression in conjunctival and white blood cells. *Am. J. Vet. Res.*, 67, 1025-32.
- Siebeck N. et al. (2004) Inhibitory effects of recombinant feline omega interferon on replication of feline herpesvirus-1 *in vitro*. In: *Proceedings of International Vet. Ophthalm. Meeting -ECVO-ESVO-DOK, Munich*.
- Siebeck N. et al. (2005) Efficacy of human recombinant alpha-2b interferon and feline recombinant omega interferon against feline herpesvirus replication *in vitro*. In: *Proceedings of ACVIM, June 2005, Baltimore, USA*.
- Siebeck N. et al. (2006) Effects of human recombinant alpha-2b interferon and feline recombinant omega interferon *in vitro* replication of feline herpesvirus-1. *AJVR*, 67(8), 1406-1411.
- Verveuil M. (2004) Topical application of feline interferon omega in the treatment of herpetic Keratitis in the cat: preliminary study. In: *Proceedings of international Vet. ophthalm. Meeting -ECVO-ESVO-DOK, Munich*.
- Volovich S., Richter M., Gönczi E., Schwendenwein I., Tichy A. & Nell B. (2006) Effects of the treatment with feline interferon omega in cats with keratoconjunctivitis. In: *Proceedings of the ESVO Meeting, Brugge*, p.84. IC KERATITIS



Olivier Jongh - DVM

Especialista de la ENVL (Facultad Nacional de Veterinaria de Lyon, Francia)

Unidad de Oftalmología, 69280 Marcy l'Etoile

Clinique vétérinaire, 2 rue Jacques, 69250 Neuville sur Saône, FRANCIA

Correo electrónico: pascaljongh@wanadoo.fr



# Caso clínico

## Uso de interferón omega felino en gotas oftálmicas para tratar un gato afectado por queratitis herpética crónica grave

Raza:

europaea

Sexo:

hembra

Edad:

12 años

Motivo de consulta:

queratitis crónica, úlceras corneales recurrentes

Síntomas principales:

blefaroespasma grave, abundante secreción mucopurulenta

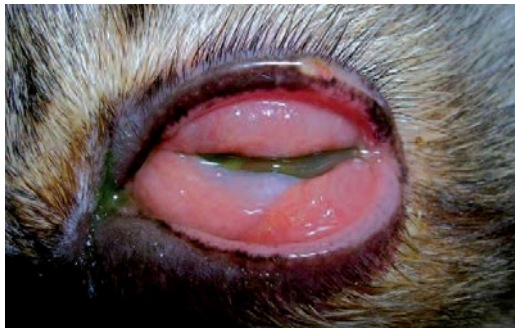### Historia

**Minouche** es una **gata doméstica de raza europea y 12 años de edad** remitida a la consulta oftalmológica para la evaluación de una queratitis crónica en el ojo izquierdo que apareció dos meses antes. El veterinario que la remitió también había notado úlceras corneales recurrentes. La recaída más reciente fue posterior a un tratamiento general con corticoesteroides recetados para un episodio de dermatitis atópica. Durante varias semanas, la gata fue tratada con pomada antibiótica en el ojo (sulfato de neomicina y polimixina B) combinada con lágrimas artificiales (carbopol 980). Minouche llevaba una vida solitaria en un apartamento y no había estado en contacto con otro animal desde que tenía dos meses de edad. Se había informado de otras recaídas tras las vacunaciones de rutina (panleucopenia, rinotraqueítis, leucemia), y por este motivo el propietario había rechazado la administración de más vacunas.

# Examen físico

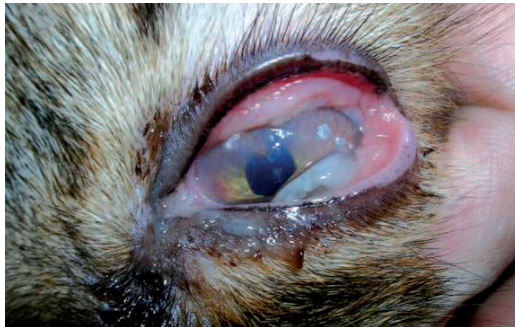En el examen clínico general la gata tenía un buen estado general, sin síntomas generalizados. El examen cercano de la cara reveló **blefaroespasma** grave del ojo izquierdo con abundante **secreción** mucopurulenta. No obstante, la visión general se preservó por el hecho de que el otro ojo (el ojo derecho en este caso) no estaba afectado. La prueba de lágrimas de Schirmer realizada inicialmente confirmó un aumento de la secreción lagrimal (18 mm para el ojo izquierdo y 11 mm para el derecho). Se necesitó un anestésico local (oxibuprocaina) para continuar con el examen del ojo. Una **quemosis** importante (edema conjuntival) limitó la observación de la córnea. Los párpados eran normales excepto por una blefaritis moderada, probablemente debida a un cierto grado de automutilación.

(Foto 1) El ojo izquierdo muestra quemosis significativa y el tercer párpado protruido, que cubre parte de la córnea del gato.



© Oliver Jongh

(Foto 2) Obsérvese la secreción mucopurulenta en el ojo izquierdo en esta foto. El examen de la córnea revela una neovascularización extensa y granulomas inflamatorios blancuzcos (queratitis eosinófila).



© Oliver Jongh

**El examen de la córnea** reveló (fotos 1 y 2):

- edema corneal difuso
- neovascularización localizada alrededor del estroma anterior
- áreas blancas delimitadas y elevadas que parecen queratitis granulomatosa
- el resto del globo ocular (cristalino, presión intraocular, iris, fondo del ojo) pareció normal

En resumen, el examen oftalmológico nos permitió confirmar la presencia de **queratitis crónica con un probable componente inmunomediado y secreción lagrimal refleja**.

## Diagnóstico diferencial

En el diagnóstico diferencial se considera la presencia de inflamación crónica de la córnea con la coexistencia de lesiones blancuzcas elevadas. De las distintas posibilidades, quedaron las siguientes:

- enfermedad infecciosa (herpesvirus (FHV-1), virus de inmunodeficiencia felina (FIV))
- queratitis fúngica (poco frecuente en Francia)
- tumor de la córnea (epitelioma)
- respuesta exuberante del tejido de granulación a las úlceras corneanas
- queratitis granulomatosa inmunomediada o "eosinófila" de origen diverso (alérgenos transportados por aire, herpesvirus)

La progresión, la presentación clínica, y las úlceras corneales recurrentes apuntaron a una **queratitis granulomatosa** con un posible origen infeccioso subyacente.

## Exámenes complementarios

La **citología de la córnea**, obtenida mediante el raspado de "neoformaciones" con un citocepillo, confirmó el diagnóstico de queratitis granulomatosa (diseminación de células inflamatorias con predominio de polinucleares eosinófilos (PNE)). **La detección directa de herpesvirus** mediante **PCR** (reacción en cadena de la polimerasa, una técnica de amplificación génica) confirmó la participación del virus en el proceso de la enfermedad (las muestras se tomaron con un citocepillo en las conjuntivas y con una huella en una prueba de tira reactiva de celulosa en la córnea). Los ensayos retrovirales (para FeLV y FIV) fueron negativos (técnica ELISA con sangre entera).

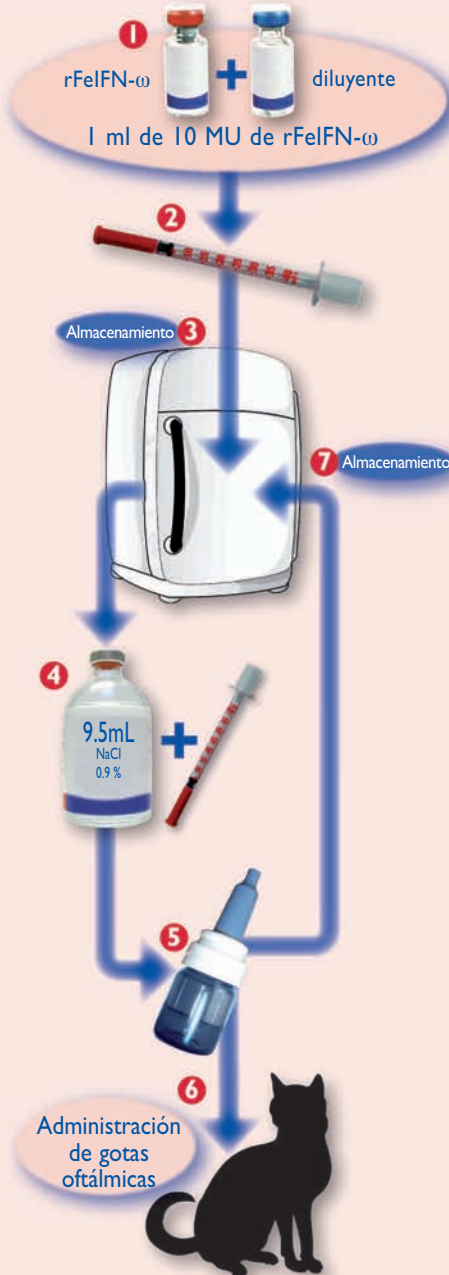
## Diagnóstico

Minouche tenía **queratitis herpética** del ojo izquierdo con proliferación de células inmunocompetentes (en particular, polinucleares eosinófilos), que se consideran la reacción de la córnea a ciertos agresores antigénicos (reacción por hipersensibilidad en gatos con una predisposición específica).

## Tratamiento

Se aplicaron **gotas oftálmicas de interferón** (una preparación liofilizada de interferón omega felino 10MU, diluido 1/20 en NaCl al 0,9%) (ver diagrama en pág. 166) 5 veces al día **durante 30 días**. Asimismo se aplicó una pomada oftalmológica a base de gentamicina 3 veces al día.

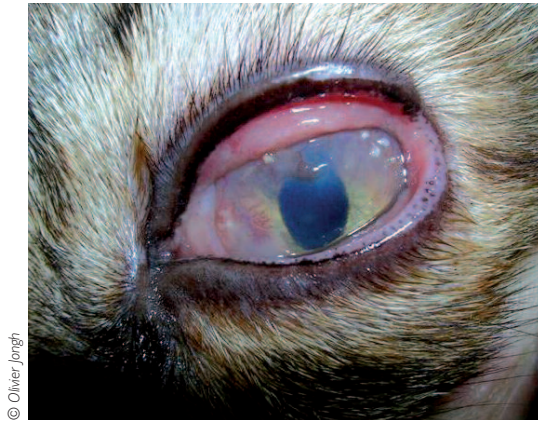## Disolución y almacenamiento del interferón omega felino:



- 1 Rehidratación de rFelFN- $\omega$  con su diluyente
- 2 Solución dividida en 2 jeringas de 0,5 ml de 5 MU cada una
- 3 Las jeringas se pueden almacenar en el congelador hasta 6 meses o en el refrigerador a +4°C hasta 3 semanas
- 4 Se descongela una jeringa y se diluye en 9,5 ml de solución salina estéril de NaCl al 0,9%  
Disolución 1/20
- 5 Gotas oftálmicas de interferón a 0,5 MU/ml
- 6 Administración local: 1 ó 2 gotas por ojo enfermo de 3 a 5 veces al día durante 30 días
- 7 Las gotas oftálmicas pueden almacenarse en el refrigerador a +4 °C hasta 3 semanas

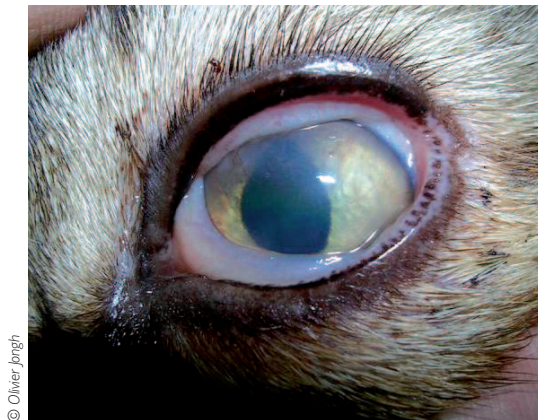## Resultados y seguimiento

Minouche regresó a la clínica **10 días después** para confirmar la eficacia del tratamiento tópico. El blefaroespasmó todavía estaba presente pero la hiperemia conjuntival y la secreción se habían reducido levemente (*foto 3*). Las lesiones proliferativas sobre la córnea seguían igual. Sin embargo, en el examen realizado **un mes más tarde**, la mayoría de los síntomas locales habían desaparecido (*foto 4*) aunque persistía una inflamación moderada. La dioptría corneal había recuperado una transparencia satisfactoria y ya no era perceptible el dolor ocular: No pudo detectarse ninguna partícula viral (mediante el uso de la PCR) en las muestras tomadas de la conjuntiva y de la córnea en esa etapa de la infección.



© Olivier Jongh

(Foto 3) Ojo izquierdo después de 10 días de tratamiento tópico con interferón omega felino. Los síntomas locales mejoraron sólo levemente, pero la gata presenta un blefaroespasmó menos pronunciado (indicación de dolor).



© Olivier Jongh

(Foto 4) Ojo izquierdo después de 30 días de tratamiento tópico con interferón omega felino. Los granulomas inflamatorios han desaparecido completamente. La transparencia de la córnea es muy satisfactoria, a pesar de que persiste cierta neovascularización sobre la córnea, así como inflamación moderada de las conjuntivas.

## Discusión

Este caso demuestra el interesante potencial del uso tópico del interferón omega felino en el tratamiento de la queratitis herpética. La gata de este estudio, aunque no tuvo contacto con sus congéneres, sin duda había sido contaminada durante el periodo postnatal por su madre, y probablemente se encontraba en una fase de reactivación viral (la latencia viral es una característica de la infección por herpesvirus y la ausencia de contacto directo con otros felinos no elimina esta hipótesis). El uso de un tratamiento con corticoesteroides puede explicar la reactivación viral después de un periodo de latencia. En tales casos, los síntomas respiratorios (rinitis, tos) normalmente están ausentes. La combinación del virus y la complicación inmunitaria (queratitis eosinófila) ya ha sido analizada en varios estudios, pero en el más fiable de ellos se observa una prevalencia viral del 76% en estos tipos de queratitis (Nasisse et al., 1998). La acción antiviral combinada con el rol indirecto favorable por parte del interferón sobre el sistema inmunitario (Tompkins, 1999) explica la buena respuesta al tratamiento así como que se eviten los inmunomoduladores tópicos (corticoesteroides, ciclosporina), ya que se ha demostrado que los mismos afectan negativamente las defensas naturales del ojo contra el herpesvirus.

### Referencias seleccionadas

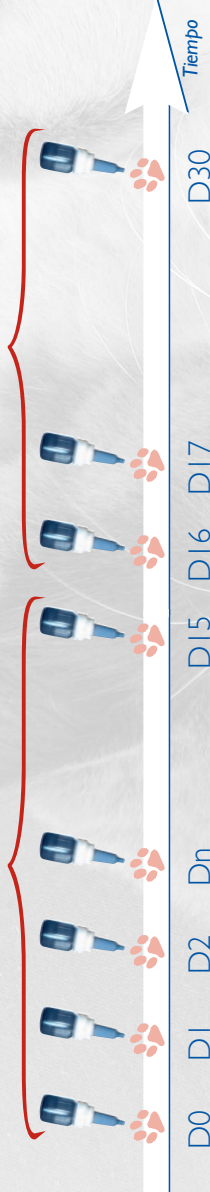
- Nasisse M.P et al (1998) Detection of feline herpes virus I DNA in corneas of cats with eosinophilic keratitis or corneal sequestration. *Am J Vet Res* 59, 856-858.
- Tompkins W.A. (1999) Immunomodulation and therapeutic effects of the oral use of interferon- $\alpha$ : Mechanism of action. *Journal of Interferon and Cytokine Research* 19, 817-828.

# Protocolo

## Queratitis herpética felina: protocolo de interferón omega felino

**GOTAS OFTÁLMICAS:** interferón omega felino  
1-2 gotas por ojo enfermo 5 veces al día, durante  
al menos **15 días**  
+ 8 días de gotas oftálmicas antibióticas

Seguido de:  
**3 veces al día,**  
durante **15 días**  
como mínimo



**1 mes de tratamiento como mínimo (para evitar recaídas)**

**Almacenamiento del producto:**  
(consultar el diagrama de la p.166)

5 MU de rFeIFN- $\omega$  diluido en 9,5 mL de NaCl al 0,9% (0,5 MU/mL)

**BENEFICIOS:**

- Eficacia tanto en la etapa primaria de la infección como en la reactivación viral
- Mejora rápida de los síntomas (excepto la opacidad corneal, que puede persistir)
- Excelente tolerancia local


**\*Referencias:**

- Richter M, et al. (2003) Activity of topically and orally applied interferon omega in cats by Mx-protein expression in conjunctival and white blood cells. *In Proceedings of ACVO*, October, 2003, Idaho, USA.
- Richter M, et al. (2006) Activity of feline omega interferon after ocular or oral administration in cats as indicated by Mx protein expression in conjunctival and white blood cells. *In Proceedings of APAC congress*, 21-23 Nov, 2003, Nantes, France.
- Schmidt-Morand D and Jough O (2003) Kératite Herpétique chez le chat: conduite thérapeutique et résultats. *In Proceedings of APAC congress*, 21-23 Nov, 2003, Nantes, France.
- Truyen U, et al. (2002) A study of the antiviral activity of interferon omega against selected canine and feline viruses. *Der Praktische Tierarzt*, 10, 862-865.
- Verneuil M, (2004) Topical application of feline omega interferon in feline herpetic keratitis: preliminary study. *In Proceedings of International Veterinary Ophthalmology Meeting*.





# Fibrosarcoma felino





**Gregory K. Ogilvie** - DVM, Prof., Diplomate ACVIM (Especialidades de Medicina Interna, Oncología) Director CVS Angel Care Cancer Center, Presidente, Special Care Foundation for Companion Animals, Conferenciante, University of California San Diego, San Diego State University y University of California Santa Barbara  
Carlsbad Research Center, 2310 Faraday, Carlsbad CA 92008, EE.UU  
Correo electrónico: [gogilvie@aol.com](mailto:gogilvie@aol.com)  
Web: [www.CVSAngelCare.com](http://www.CVSAngelCare.com) - [www.SpecialCareFoundation.org](http://www.SpecialCareFoundation.org)

# Enfermedad

## Sarcomas de los tejidos blandos en felinos: Nuevos avances<sup>1</sup>

### Introducción

Los sarcomas de tejidos blandos son **neoplasias habituales en el gato**. Su prevalencia parece estar creciendo en el **mundo**. La frecuencia de los sarcomas de tejidos blandos que aparecen en el subcutis del área dorsal del cuello/interescapular; el área del flanco/paralumbiar; tórax dorsolateral y la musculatura femoral ha aumentado debido en parte a la mayor capacidad diagnóstica dentro de la profesión veterinaria y a la creciente población de gatos geriátricos. También se ha observado que estos **tumores altamente invasivos** se desarrollan cerca de los puntos de administración de vacunas y otros medicamentos inyectables y, por lo tanto, han sido denominados *sarcomas del punto de inyección* o *sarcomas asociados a vacunas*.<sup>1</sup> Aunque no cabe duda de que se debe solucionar este problema, la solución debe lograrse a la vez que se mantiene la salud y el bienestar de los animales y del hombre, especialmente la protección contra enfermedades infecciosas como la rabia.

<sup>1</sup>) Adaptado con permiso de: Ogilvie GK, Moore AS. *Managing the Veterinary Cancer Patient*. Trenton NJ, Veterinary Learning Systems. 1995, 542 páginas. Ogilvie GK, Moore AS. *Feline Oncology: A Comprehensive Guide for Compassionate Care*. Trenton NJ, Veterinary Learning Systems. 2002, 550 páginas. [www.VetLearn.com](http://www.VetLearn.com) y [www.CompassionateCancerCare.com](http://www.CompassionateCancerCare.com)

Lo más común es que estos tumores sean **fibrosarcomas**, pero también se pueden describir como osteosarcomas, histiocitomas fibrosos malignos (sarcomas histiocíticos), tumores de células gigantes, sarcomas miofibroblásticos, rhabdiosarcomas, leiomiomas, condrosarcomas, sarcomas indiferenciados, neurofibrosarcomas/tumores de vaina nerviosa y liposarcomas.

## Patogenia

Los sarcomas del punto de inyección a menudo están asociados con un infiltrado inflamatorio, principalmente macrófagos, que con frecuencia contiene "material extraño" azulado<sup>2,3</sup> y que puede incluir células gigantes.<sup>2</sup> Se sabe que la **inflamación puede causar el desarrollo de sarcomas en gatos** porque se han descrito sarcomas oculares en el sitio de un traumatismo ocular.<sup>4,5</sup> También se han inducido fibrosarcomas por un traumatismo en gatos infectados por FeSV (virus del sarcoma felino).<sup>6</sup> El FeSV requiere del FeLV como un virus "ayudante" para poder proliferar; de modo que si el FeSV estuviera implicado en la carcinogénesis del sarcoma por inyección, los gatos afectados serían FeLV positivos. De 169 gatos con sarcomas en un estudio, sólo 8 eran positivos para FeLV, y sólo 4 de ellos tenían sarcoma del punto de inyección.<sup>7</sup> Además, de 36 gatos analizados para FIV, sólo tres eran positivos para anticuerpos y sólo 1 de ellos tenía sarcoma del punto de inyección. En un segundo estudio, todos los gatos analizados fueron negativos para FeLV y FIV.<sup>8</sup> La tinción inmunohistoquímica de 130 sarcomas del punto de inyección no mostró evidencias de FeLV *gp 70* y la reacción en cadena de la polimerasa no mostró evidencias de FeLV en 100 sarcomas del punto de inyección.<sup>9</sup> Parece poco probable que el FeSV esté implicado en el desarrollo del sarcoma del punto de inyección. El desarrollo de sarcomas parece estar relacionado con la presencia de **oncogenes y con mutaciones** en los genes supresores de tumores. Se halló que aproximadamente el 75% de los sarcomas por inyección contiene *p53* y el oncogen *c-kit*.<sup>10</sup> Aproximadamente un tercio de los tumores contenía tanto *p53* como *mdm-2*, y estos tumores eran histológicamente más anaplásicos, lo que tal vez explique la conducta biológica agresiva de algunos sarcomas del punto de inyección. La idea actual es que los gatos **individuales pueden responder a cambios inflamatorios de una manera que predispone a la formación de sarcomas**. Esto está avalado por el descubrimiento de gatos que desarrollaron sarcomas en más de un punto de aplicación de inyecciones y el hallazgo de sarcomas del punto de inyección en gatos relacionados.<sup>11</sup> Los estudios actuales para investigar la citogenética de los sarcomas del punto de inyección quizás aporten más información.

## Signos clínicos

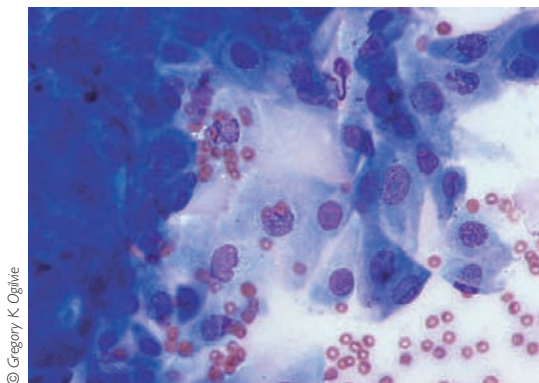
Los sarcomas de tejido blando suelen tener origen dérmico, de modo que el motivo más común de consulta es **una masa** que el cuidador detecta mientras está acicalando o acariciando al gato. El tamaño de los tumores puede ir de 0,3 a 15 cm de diámetro<sup>12</sup> y **generalmente no están bien delimitados**. La ulceración no es frecuente pero puede ocurrir secundaria a una necrosis por presión de la piel que recubre los tumores grandes. La mayoría de los tumores son firmes, aunque algunos pueden ser quísticos o mucinosos y, en consecuencia, pueden parecer blandos.<sup>12</sup> Los sarcomas de tejido blando pueden tardar en agrandarse y es posible que los cuidadores retrasen la consulta veterinaria durante años

después de haber detectado una masa. Los tumores que infiltran los huesos subyacentes pueden provocar cojera,<sup>25-10</sup> y los que crecen en la vaina del nervio pueden provocar debilidad y dolor.<sup>13-14</sup> La presencia de una masa en un punto en el que comúnmente se aplican inyecciones subcutáneas o intramusculares debe alertar al médico sobre la posibilidad de un sarcoma en el punto de inyección. Particularmente, se deben tomar muestras para biopsia si se produce una reacción persistente a una vacuna o si empieza a aumentar de tamaño. En un estudio, la mayoría de las reacciones tras aplicar la vacuna contra la rabia o contra FeLV se habían resuelto en 2 ó 3 meses<sup>3</sup>; algunos oncólogos creen que se debe obtener una muestra para biopsia cuando una reacción a una vacuna persiste durante más de 1 mes. Lo más probable es que los sarcomas del punto de inyección aparezcan en el subcutis mientras que los tumores que no se localizan en un punto de inyección aparecen con mayor frecuencia en la dermis.<sup>1</sup> Por lo general, los sarcomas del punto de inyección son más grandes que los que aparecen en otras localizaciones. En un estudio, 26 de 54 (48%) tumores del punto de inyección tenían un tamaño de 4 cm o más y sólo un tumor medía menos de 1 cm de diámetro.<sup>8</sup> Por el contrario, 16 de 63 (25%) sarcomas en otras localizaciones medían al menos 4 cm de diámetro y 10 medían menos de 1 cm. Es posible que eso refleje el hecho de que un cuidador no detecta los tumores del punto de inyección, y pone de relieve la necesidad de educar a los cuidadores para mejorar la detección temprana de los tumores.

## Enfoque diagnóstico y estadificación

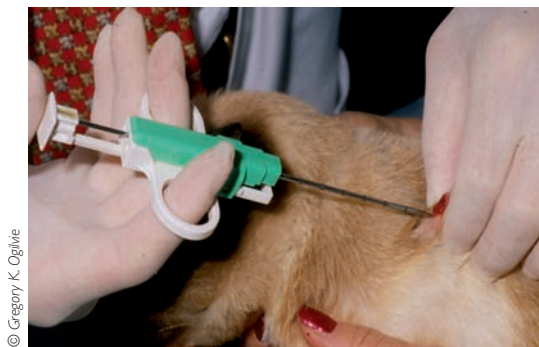Los sarcomas de tejido blando se infiltran mucho más allá de los bordes clínicamente palpables, y los que afectan la vaina del nervio pueden extenderse por el hueso y afectar la duramadre vertebral.<sup>15,16</sup> Por lo tanto, se necesita una resección quirúrgica amplia para garantizar que se obtienen márgenes adecuados de tejido y, con frecuencia, se debe aplicar radioterapia complementaria. Una **TC** realizada antes de la cirugía o la **radioterapia** permitirá **definir los márgenes del tumor** y explorar todas las opciones terapéuticas. Si se dispone de equipo, una **RM** también permitirá el examen detallado de los márgenes del tumor antes del tratamiento. Al parecer, la **metástasis no es frecuente**, independientemente del subtipo de sarcoma de tejido blando. En un estudio, 8 de 84 gatos (10%) presentaban metástasis confirmadas y otros 12 presentaban sospecha de metástasis pero sin confirmación (24%).<sup>17</sup> En otros estudios, 32 de 158 gatos (20,3%) tenían metástasis.<sup>18-21</sup> Algunos investigadores creen que la tasa de metástasis de sarcomas del punto de inyección puede ser más alta que la de los sarcomas que afectan otras localizaciones. Es difícil estimar la tasa total de metástasis porque muchos estudios más antiguos se basaban exclusivamente en la resección quirúrgica para controlar el tumor y la mayoría de los gatos moría como consecuencia de una recidiva local poco después de la intervención. Aunque se ha informado la presencia de metástasis apenas 5 semanas después de la cirugía,<sup>18,21-23</sup> por lo general se detectan mucho después. Estudios recientes en gatos con sarcoma del punto de inyección<sup>20,21</sup> han incluido gatos tratados con intervenciones quirúrgicas y, en muchos casos, tratamientos complementarios como radioterapia. En esos estudios, el control local del tumor ha mejorado, lo cual, a su vez, podría aumentar las posibilidades de presentación y, por lo tanto, de detección de metástasis. La mayoría de las metástasis descritas aparecieron en los pulmones,<sup>17,20-23</sup> y ocasionalmente se observaron metástasis cutáneas concurrentes.<sup>17,19</sup> Se han informado

metástasis esplénicas,<sup>17</sup> y también afectación renal.<sup>1,12</sup> La afectación de los ganglios regionales no parece ser frecuente, sólo se observó en 3 de 108 gatos.<sup>17,20-23</sup> Por lo general, las **radiografías torácicas** no muestran evidencia de metástasis en el momento de la consulta<sup>18,21</sup> pero de todos modos se deben incluir como parte de la base de datos mínima de los procedimientos de estadificación. Aunque **tampoco es frecuente la afectación ganglionar**, se deben palpar los ganglios y se debe realizar una aspiración con aguja fina para una evaluación citológica si presentan agrandamiento. Se han informado metástasis esplénicas, aunque con poca frecuencia; por lo tanto, la ecografía abdominal es importante para una estadificación exhaustiva.



© Gregory K. Ogilvie

(Foto 1) Citología de un gato con sarcoma de tejido blando.



© Gregory K. Ogilvie

(Foto 2) Las biopsias con aguja gruesa son un método sencillo y relativamente barato para obtener un diagnóstico histológico.

El **aspirado con aguja fina** de un sarcoma del punto de inyección puede revelar un sarcoma de células fusiformes o un tumor mesenquimal (foto 1). El diagnóstico histológico exacto es menos importante que la clasificación como sarcoma de tejido blando. La mayoría de los oncólogos recomiendan una biopsia con **aguja o por incisión** en lugar de intentar una biopsia excisional (foto 2). Esto se debe a que una primera cirugía agresiva o la administración prequirúrgica de radioterapia permitirán una mejor evolución que el tratamiento de una recidiva. Los sarcomas del sitio de inyección a menudo contienen **áreas necróticas**, que probablemente se deban a trombosis vascular y formación de abscesos.<sup>1</sup> Es más probable que en esos tumores se observe inflamación linfocítica y macrofágica, que a menudo progresa a tejido de granulación, comparados con los tumores que no se localizan en el sitio

de inyección.<sup>1,2</sup> A menudo esos macrófagos inflamatorios contienen un material azulado fagocitado,<sup>3</sup> que podría ser adyuvante de las vacunas.

**A nivel histológico**, los sarcomas del punto de inyección son **localmente invasivos**, presentan más figuras mitóticas y parecen más pleomórficos (menos diferenciados, más anaplásicos) que los tumores que no se producen en el punto de inyección.<sup>1,3</sup> De hecho, en un estudio, sólo los sarcomas del punto de inyección mostraron producción de tejido osteoide, condroide o mixomatoso.<sup>1</sup> La matriz intercelular fue más variable en esos tumores. El histiocitoma fibroso maligno (sarcoma histiocítico) sólo se diagnosticó en puntos de inyección en dos estudios<sup>1,8</sup> y parece estar asociado con invasión vascular con mayor frecuencia que otros tipos de sarcomas.<sup>1</sup> En siete informes individuales de casos se han documentado metástasis de sarcomas del punto de inyección. Cinco gatos presentaron tumores interescapulares,<sup>24,13,14,25,26</sup> y en tres de ellos aparecieron metástasis dentro de los 4 meses posteriores a la primera resección quirúrgica. Los otros dos gatos presentaban un tumor en el flanco o la cadera.<sup>27,28</sup> La zona de metástasis más frecuente fue los pulmones (cinco gatos), seguidos por el hígado (tres), el mediastino (dos), el bazo (dos), los riñones (dos) y ojos, páncreas e intestinos (uno cada uno). Un dato interesante es que en dos gatos sólo se detectaron metástasis abdominales.<sup>29,30</sup>

Además de la **biopsia con aguja del tumor**, la estadificación de los gatos en los que se sospecha sarcoma del punto de inyección debe incluir una mínima base de datos, antecedentes completos de vacunas e inyecciones previas y una **ecografía abdominal**. También se debe realizar una **TC** o una **RM** para definir los márgenes del tumor y así trazar un plan quirúrgico apropiado. **Se deben palpar los ganglios regionales y realizar una aspiración si están agrandados.**

## Tratamiento

No hay demasiadas dudas respecto de que los sarcomas de tejido blando se deben tratar cuando son pequeños e, idealmente, mediante un **enfoque tripartito: quimioterapia, radioterapia y cirugía**. Incluso cuando se obtienen "márgenes limpios" después de la cirugía, la recidiva es probable y, si transcurre el tiempo suficiente, hasta un 30% de los gatos desarrollará metástasis. Los **cuidados complementarios** con analgésicos, antieméticos asociados con la quimioterapia y soporte nutricional son absolutamente esenciales para estos pacientes.

### ➤ Cirugía

La resección quirúrgica ha sido la principal modalidad de tratamiento para los sarcomas de tejido blando. Debido a la extensa infiltración e invasión de tejidos circundantes, es necesario **extirpar un margen amplio y profundo** (más de 2 cm) **de tejido normal** en todos los planos quirúrgicos alrededor del tumor palpable. Si bien esto suele ser posible en especies grandes, como los perros y los seres humanos, rara vez es posible lograrlo en gatos, en especial después de un intento fallido inicial. Las excepciones son los tumores localizados en un miembro distal o en otra extremidad que se pueda amputar: Por ese motivo, el primer intento de extirpación quirúrgica debe ser el definitivo, y se deben obtener márgenes quirúrgicos que incluyan hueso, músculo y otras estructuras. Por ejemplo, un gato con sarcoma de tejido blando en el espacio interescapular necesitaría una

resección con márgenes circunferenciales de tejido normal de 2 cm o más, incluida la apófisis dorsal de la *escápula* y las apófisis vertebrales dorsal. El objetivo debe ser retirar el tejido “*en bloque*” sin cortar el tumor mismo. El cirujano debe saber que como los sarcomas de tejido blando crecen, comprimen un racimo de células tumorales que forman una pseudocápsula y así dan la falsa impresión de que el sarcoma está encapsulado. Dado que las cirugías agresivas requieren aptitudes quirúrgicas específicas y una planificación apropiada, el enfoque preferido es la biopsia por incisión o con aguja gruesa antes de consultar con un cirujano experimentado y/o con un oncólogo radiólogo. Como ya se ha dicho, la estadificación previa al tratamiento debe incluir una TC para definir los márgenes del tumor y las áreas de infiltración con mayor claridad. En un estudio realizado con 84 gatos con tratamiento quirúrgico para sarcoma de tejido blando, **60 gatos (70%) presentaron recidiva del tumor** 3,5 meses después, de promedio.<sup>17</sup> Se observó recidiva del tumor apenas 2,5 semanas después y hasta 1,5 años después de la cirugía. Sólo 34 de los 60 gatos fueron sometidos a una nueva cirugía; los otros 26 fueron sacrificados. De esos 34 gatos, **27 (80%) presentaron una segunda recidiva** y 12 de ellos fueron sacrificados. De los 84 gatos tratados originalmente, sólo 9 gatos quedaron libres de enfermedad, y de ellos, sólo 4 estuvieron libres de enfermedad durante más de 18 meses.<sup>17</sup> **Se observó una tasa similar de recidiva de más del 80%** en otro estudio, en el que la media del período libre de tumores tras la resección quirúrgica fue 4 meses.<sup>23</sup> En otro estudio, sólo el 10% de 61 gatos estaba libre de enfermedad un año después de la cirugía<sup>23</sup>; todos esos gatos habían sido tratados con resección amplia o amputación. Los tumores que afectan a una extremidad a menudo reaparecen después de un intento de resección local, pero la probabilidad de control a largo plazo después de la amputación es alta.<sup>18,22,23</sup> Asimismo, los tumores del pabellón auricular<sup>11</sup> o incluso de la membrana nictitante<sup>23</sup> se pueden extirpar con márgenes quirúrgicos completos. En caso de tumores más extensos en las extremidades cerca de la pelvis, es posible que se necesite una hemipelvectomía; si no se pueden obtener márgenes completos, se prevé que se produzca una recidiva rápida.<sup>29</sup> **Las intervenciones menos agresivas que la amputación, como la escapulectomía, pueden dejar células tumorales y llevar a una recidiva.**<sup>9</sup> La resección quirúrgica agresiva en otras áreas puede llevar al control a largo plazo del tumor aun después de que otros métodos hayan fallado.<sup>29</sup> Sin embargo, se debe tratar la primera cirugía como si fuera la definitiva en lugar de confiar en una segunda o tercera para la recuperación. La resección amplia de la pared torácica o el flanco puede requerir la extirpación de una costilla o la pared corporal y el uso de una malla de propileno. Incluso con una cirugía amplia y los intentos de reconstrucción, se puede producir una recidiva.<sup>31</sup>

En un estudio con 35 gatos **se exploraron algunos factores pronóstico.**<sup>18</sup> Aparentemente, la localización del tumor no incidió en su recidiva. Sin embargo, los gatos en los que se realizó una cirugía con márgenes histológicamente completos, se obtuvo una media de supervivencia libre de tumor de más de 16 meses. Las cirugías con márgenes “sucios” llevaron a la recidiva del tumor después de una media de 4 meses tras la cirugía, cifra que se corresponde con las de los estudios ya citados, y una media de supervivencia de solo 9 meses. Además, los gatos que no habían sido tratados con cirugía antes de la resección definitiva (es decir, que ésta era su primera cirugía) presentaron una media del intervalo libre de enfermedad de más de 16 meses. En comparación, los gatos sometidos a uno o más intentos de resección antes de la cirugía definitiva presentaron una media del intervalo libre de enfermedad de solo 5 meses y una media de supervivencia de 13 meses.<sup>18</sup>

(Foto 3) Irradiación de un área extensa alrededor del tumor para prevenir la recidiva. El gato presentó un área con alopecia en el campo irradiado que se resolvió en menos de tres semanas.



© Gregory K. Oglive

## ► Radioterapia

La mayoría de los primeros estudios sobre el tema informan de una escasa eficacia de la radioterapia para reducir las tasas de recidiva del sarcoma de tejido blando. La combinación de resección quirúrgica mínima y dosis bajas de radioterapia probablemente haya contribuido a la aparente ineficacia.<sup>32-34</sup> Estudios más recientes sugieren que el tratamiento elegido para este tipo de tumor es la **cirugía agresiva combinada con dosis altas de radioterapia antes o después de la operación** (foto 3). En dos estudios, los gatos fueron tratados con braquiterapia con implantes de iridio-192 (<sup>192</sup>Ir) después de la cirugía. La dosis de un estudio fue 60 Gy<sup>19</sup>, mientras que en el otro no se informó de la dosis.<sup>35</sup> La **tasa de recidiva de un estudio fue del 70%** (11 de 16 gatos), con una media de supervivencia de 8 meses<sup>19</sup>; en el otro grupo de gatos, se produjo una recidiva del 50% y la media del intervalo libre de enfermedad fue de 12,5 meses,<sup>35</sup> cifra que fue mejor que la observada en gatos del mismo estudio tratados con cirugía solamente (caso comentado anteriormente). La selección de gatos con factores pronóstico negativos puede haber influido en la evolución en otro estudio en el que la braquiterapia con <sup>192</sup>Ir o la teleterapia con cobalto-60 arrojaron una media del intervalo libre de enfermedad de 4,5 meses.<sup>20</sup> No se proporcionó información sobre las dosis de radiación. En un estudio con 31 gatos tratados con radiación de ortovoltaje a dosis de 51 a 60 Gy tras una resección quirúrgica incompleta, la media del intervalo libre de tumores fue de 18 meses y la media de supervivencia fue de 22 meses.<sup>36</sup> Los efectos tóxicos agudos fueron leves, pero los efectos tóxicos generalizados llevaron a la eutanasia de 6 gatos, 2 debido a neumonitis y 4 debido a insuficiencia renal. Esos efectos tóxicos se produjeron por la radiación de estructuras subyacentes al tratar sarcomas del sitio de inyección en el área interescapular o el flanco. La radioterapia a dosis altas (57 Gy) se usó para tratar a 25 gatos con sarcoma de tejido blando. Se utilizó un haz de electrones para administrar la radiación a la mayoría de los gatos; este método irradia los tejidos superficiales y no afecta el tejido normal subyacente, con lo cual se evitan los efectos tóxicos. La media de supervivencia de todos los gatos fue de 700 días.<sup>36</sup> En este grupo pequeño de gatos, la administración de quimioterapia con doxorubicina no se asoció con una supervivencia más prolongada, pero está justificada la realización de más estudios ya que existen pruebas anecdóticas que indican que la quimioterapia quizás mejore la supervivencia. El aumento del número de cirugías antes de la radiación no se asoció con una disminución de la



supervivencia. La recidiva del sarcoma después de la radiación quizás se deba a un aumento de la supervivencia de las células tumorales a lo largo de la cicatriz quirúrgica, relativamente hipóxica. La hipoxia reduce la efectividad de la radioterapia. En un estudio se investigó la eficacia de la radioterapia prequirúrgica aplicada al área circundante del tumor y seguida de resección quirúrgica amplia.<sup>33</sup> Se produjo la recidiva del tumor en 11 de 33 gatos, y 8 de los 33 desarrollaron metástasis (4 también experimentaron recidiva del tumor). Hubo más probabilidad de recidiva rápida del tumor en gatos en los que la resección quirúrgica fue incompleta después de la radioterapia. Se produjo la recidiva del tumor en los 5 gatos con resección incompleta tras una media de 3,5 meses después de la cirugía, mientras que los animales con resección completa estuvieron libres de tumores durante una media de 23 meses tras la cirugía.<sup>33</sup> El volumen del tumor al momento de la radiación no influyó en la recidiva o la supervivencia, lo que implica que incluso los tumores grandes se podrían tratar de esta manera. Algunos gatos desarrollaron neumonitis transitoria, y se produjo la dehiscencia y posterior reparación de la herida en 4 de 33 gatos. Aparentemente, la **radiación podría servir para “esterilizar” los márgenes de un tumor, lo que permitiría una resección quirúrgica más efectiva.**



**La cirugía seguida de radiación y quimioterapia podría ser el tratamiento preferido para los sarcomas de tejido blando en felinos.**

## ➤ Quimioterapia

Hay un corpus creciente de información con respecto a la quimioterapia para el tratamiento de los sarcomas de tejidos blandos en los gatos. La baja tasa de metástasis informada ha significado que la quimioterapia rara vez se utilice como tratamiento complementario. Las tasas de metástasis más altas que se están reportando ahora, y la reducción de la tasa de recidivas locales después del uso de cirugía y radioterapia, indican que la **quimioterapia podría tener un papel más destacado en el tratamiento de los sarcomas de tejidos blandos en el gato.** Los fármacos que se sabe parecen no tener ninguna eficacia son vincristina, metotrexato y ciclofosfamida.<sup>18,22,32</sup> Doxorubicina se utilizó con aparente éxito para tratar gatos con recidiva local después de la cirugía,<sup>35</sup> aunque otros estudios indicaron que no hubo respuesta al tratamiento.<sup>32</sup> Mitoxantrona no tuvo influencia sobre la recidiva del tumor en un gato con sarcoma de tejidos blandos.<sup>31</sup> El uso de quimioterapia con carboplatino no pareció mejorar las tasas de supervivencia en otro estudio,<sup>20</sup> aunque algunos oncólogos creen que este fármaco es útil. De manera similar; actualmente hay estudios que se encuentran en curso para investigar la eficacia de ifosfamida, un fármaco que es muy eficaz contra los sarcomas de tejidos blandos en seres humanos. En una investigación de un enfoque novedoso para tratar los sarcomas recurrentes, se combinó bleomicina IV (0,5 mg/kg) con estimulación eléctrica del sarcoma e inmunoterapia.<sup>37</sup> La regresión del tumor se vio en un solo gato, pero la supervivencia pareció prolongarse (5 meses) en comparación con los gatos no tratados (0,7 meses). En otro estudio, se administró doxorubicina o mitoxantrona o carboplatino a siete gatos que habían tenido recidiva del sarcoma después de la cirugía y la radiación.<sup>21</sup> La supervivencia media para estos gatos fue de 3,5 meses, y dos gatos vivieron de 10 a 22 meses después del tratamiento. Es necesario evaluar más el uso de doxorubicina y carboplatino en el tratamiento de los sarcomas de tejidos blandos en gatos, en particular como **complemento a la cirugía y la radioterapia.**

## ► Inmunoterapia

La inmunomodulación no específica con el uso de una vacuna bacteriana mixta o levamisol no tuvo efectos evidentes sobre las tasas de recidiva o sobre la supervivencia después de la extirpación quirúrgica de los sarcomas de tejidos blandos.<sup>18,22</sup> Acemanano es otro inmunomodulador no específico que se evaluó en una cantidad pequeña de gatos con fibrosarcoma. A los gatos se les inyectó 2 mg/kg a la semana dentro de la lesión durante 6 semanas antes de la cirugía y la radioterapia con megavoltaje (60 Gy). Luego recibieron 1 mg/kg a la semana por vía intraperitoneal durante 6 semanas, y luego de forma mensual durante un año. De cuatro gatos tratados de esta manera, uno tuvo recidiva del tumor 8 meses después de la cirugía, pero los otros tres no tuvieron recidiva de 14 a 19 meses después de la cirugía.<sup>38</sup> Es difícil evaluar el verdadero aporte de acemanano a la supervivencia de estos gatos.

Se infiltraron células tenogénicas (Vero hIL-2) que secretan interleuquina-2 humana recombinante (hrIL-2) alrededor del tumor en el momento de la resección quirúrgica y la implantación de "semillas" de <sup>192</sup>Ir para braquiradioterapia. Esta infiltración se repitió 5 días después y otras cinco veces a lo largo de los dos meses siguientes. De 16 gatos tratados según este protocolo, dos tuvieron recidiva local y tres tuvieron metástasis, con una supervivencia media general de 16 meses. En comparación, 11 de 16 gatos que no recibieron células Vero hIL-2 sufrieron recidiva del tumor y tuvieron una media de supervivencia de 8 meses. Los anticuerpos contra las células se detectaron después de 5 días de tratamiento, y la mayoría de los gatos presentaba una respuesta inflamatoria local a la inyección. Un gato desarrolló anafilaxis.<sup>19</sup>

**La inmunoterapia puede contribuir a una supervivencia más prolongada en gatos tratados con terapias locales para el fibrosarcoma.** Se necesitan más estudios que incluyan el uso de inmunomoduladores específicos para definir el papel de la inmunoterapia. Las intervenciones terapéuticas para aumentar la antigenicidad tumoral o aumentar la respuesta inmunitaria del huésped contra las células cancerosas incluyen **citoquinas recombinantes, moduladores inmunitarios, vacunación con antígenos tumorales, inmunoterapia basada en linfocitos T, y terapia génica.** En un estudio reciente, los efectos de los interferones humanos recombinantes alfa 2a, alfa 2b y gamma sobre las células tumorales caninas y felinas aumentaron la proliferación y la radiosensibilidad. En experimentos de tratamientos combinados, el aumento de la dosis de IFN o de radiación produjo una mayor muerte celular. Aumentar la cantidad de fracciones tuvo el efecto más pronunciado. **Incluso dosis bajas de interferones pueden tener efectos significativos sobre las células tumorales de animales *in vitro*.** El IFN-alfa se utilizó para el tratamiento de una serie de neoplasias humanas. El IFN-alfa ha demostrado ser eficaz para el tratamiento del melanoma humano, la leucemia de células pilosas, la leucemia mieloide crónica, el carcinoma de células basales, el carcinoma de células renales, y las verrugas genitales (papiloma virus). El IFN-alfa ha demostrado potenciar la eficacia de cisplatino, carboplatino, doxorubicina, etoposida, y otros fármacos. Los estudios veterinarios caninos y felinos sobre el cáncer; incluso aquellos sobre sarcomas de tejidos blandos, todavía están en curso. Recientemente se ha comercializado un **interferón omega felino** en países europeos, Australia y México, y podría ser prometedor para la oncología.

## ➤ Tratamiento de apoyo

Tal vez la mayor barrera para aumentar la cura y el control del cáncer sea que el cuidador y el equipo de atención de la salud veterinaria a menudo tienen conceptos preconcebidos acerca del cáncer y su tratamiento. Esto es cierto independientemente de si hablamos de la prevención o del tratamiento del cáncer. La primera tarea, y posiblemente la más difícil, que enfrenta el equipo de atención de salud veterinaria es eliminar los mitos negativos y las percepciones erróneas con respecto al cáncer y a la eficacia y toxicidad de la terapia oncológica. El primer paso es **reconocer los miedos asociados con el cáncer** y abordarlos de manera frontal. Los abordajes de mayor miedo con respecto al cáncer se denominan los **mandamientos de la atención oncológica**.



**No permita que les duela: brindar un programa activo, preventivo y continuo de tratamiento/prevenición del dolor para el gato con cáncer es absolutamente imperativo.**

El cuidador estará tranquilo porque la **calidad de vida** es **óptima**. El tratamiento debe comenzar por el **cuidado del bienestar**, y luego, cuando sea necesario, incluir medicamentos por vía oral (morfina, codeína, meloxicam, carprofeno, u otros), sistemas de administración transdérmica (parches de fentanilo), acupuntura o sistemas más avanzados de administración de analgésicos (por ej., infusión intravenosa a tasa constante, catéteres epidurales, analgesia pleural intratorácica). Puede considerarse el siguiente esquema general:

### Conceptos generales para el tratamiento del dolor:

- Evalúe el malestar de cada paciente
- Crea en la percepción del cliente acerca de la calidad de vida
- Elija analgésicos óptimos
- Administre los fármacos de la manera más apropiada
- Permita que los clientes participen activamente en la atención del paciente
- Utilice analgésicos de forma preventiva para obtener el máximo beneficio
- Un cuidado compasivo, una atención delicada, y un entorno cómodo deben acompañarse de analgésicos locales y generales para anticipar el malestar y tratar el dolor en curso.

### Dolor leve

- Elimine la causa subyacente
- Utilice fármacos no opioides, como AINE, con o sin acupuntura y agentes anestésicos locales, según esté indicado
- Reevalúe constantemente la necesidad de analgesia que presente el paciente

### Dolor moderado

- Elimine la causa subyacente
- Utilice fármacos no opioides, como los AINE, con o sin acupuntura y agentes anestésicos locales, según esté indicado
- Si es necesario, considere el uso de agonistas adrenérgicos  $\alpha_2$  y ansiolíticos; cambiar la vía de administración (por ej., oral a IV, SC, o IM) puede ser beneficioso
- Reevalúe constantemente la necesidad de analgesia que presente el paciente

### Dolor grave

- Elimine la causa subyacente
- Los agentes no opioides, incluso los AINE, con dosis crecientes de analgésicos opiáceos,

**Tabla 1: Analgésicos seleccionados en gatos**

Fármaco (n)	Dosis (mg/kg)	Vía	Intervalo
<b>Agonistas opioides</b>			
Morfina	0,1- 0,5 0,05-0,2	IM, SC IV	2-6, 1-4
Oximorfona	0,02-0,05 0,05-0,2	IV IM, SC	2-4 2-6
Fentanilo	0,0002 - 0,05 0,001-0,004  parche 2,5 mg	IV, Bolo antes de CRI CRI  Aplicación dérmica	2-6 duración de la infusión cada 3 – 5 días
<b>Agonista-Antagonista opioide</b>			
Buprenorfina	0,005-0,01	IV, IM, SC	4-8
Butorfanol	0,1-0,4	IV, IM, SC	1-4
<b>Fármacos antiinflamatorios no esteroides:</b>			
Ketoprofeno	1-2 1	IV, IM, SC Oral	24 24
Piroxicam	0,1	Oral	48
Carprofeno	0,5-2	Oral	8-12
<b>Agonistas alfa-2</b>			
Xilazina	0,05-2	IV, IM, SC	0,5-2
Medetomidina	0,001-0,01	IV, IM, SC	0,5-2
<b>Anestésicos locales</b>			
Lidocaína	1,5	intrapleural antes de bupivacaína	0,3 horas
Bupivacaína	1-2/4.5kg	Bloqueos locales, intrapleural	
<b>Tratamiento de la ansiedad</b>			
Xilazina Ketamina	0,05-0,2 0,5-1,0	IV o IM IM	15-30 minutos 30 minutos

**Tabla 2: Antieméticos seleccionados para uso en gatos**

Nombre genérico	Dosificación para gatos
Clorpromazina	0,5 mg/kg cada 6–8 horas IM, SC
Proclorperazina Difenidramina	0,1–0,5 mg/kg cada 6–8 horas IM, SC 2,0–4,0 mg/kg cada 8 horas oral
Butorfanol Dimenidrinato	0,1–0,4 mg/kg cada 1–4 h, IM, IV, SC 8 mg/kg cada 8 horas oral
Proclorperazina Metoclopramida	0,5–0,8 mg/kg cada 12 horas IM, SC 1–2 mg/kg infusión IV a tasa constante durante 24 horas o 0,6 mg/kg oral cada 6 horas
Ondansetron	0,5 mg/kg IV 15 minutos antes y 12 horas después de la quimioterapia o vía oral cada 12 horas
Dolasetron	0,6–3 mg/kg IV cada 24 horas
Dexametasona	1–3 mg IV

deben combinarse según sea necesario con analgésicos locales (analgesia local, regional, intracavitaria o epidural), acupuntura y/o parches de liberación prolongada

- Asimismo, combine lo anterior con:
  - Infusión a tasa constante de fentanilo
  - Microdosis de ketamina
  - Procedimientos paliativos (por ej., radioterapia, cirugía)
- Maximice los niveles de analgésicos en sangre mediante la administración general



### No permita que vomiten o sufran diarrea.

Entregándole al cuidador medicación por vía oral, como metoclopramida, cada vez que se administra un fármaco que potencialmente provoque náuseas, le permitirá prevenir este síntoma en el hogar. Además, debemos estar preparados para **detener las náuseas y el vómito** si estos ocurrieran, y garantizar que los medicamentos y el cuidado de apoyo estén disponibles inmediatamente. Tener acceso a fármacos como clorhidrato de ondansetrón y mesilato de dolasetrón les dará este nivel de confianza a todos los miembros del equipo. Algunos creen que tilosina, metronidazol y loperamida pueden reducir el riesgo de diarrea del intestino delgado y grueso y a menudo les dan estos fármacos a sus pacientes oncológicos para prevenir problemas. Aumentar el contenido en fibras puede ser muy valioso para mejorar la salud intestinal. Al tratar a un gato con sarcoma de tejidos blandos, se debe tener en cuenta lo siguiente:

## Vómitos autolimitantes

- Tratar con metoclopramida o antagonistas de la serotonina por vía oral
- Corregir la causa subyacente
- No alimentar por boca hasta que hayan cesado los vómitos durante 12–24 horas
- Comenzar con pequeñas cantidades de agua, luego con dieta blanda con bajo contenido de grasas
- Controlar la hidratación y los electrolitos

## Vómitos potencialmente fatales

- Siga el mismo protocolo que para los vómitos autolimitantes, pero administre también líquidos por vía IV (necesidades de mantenimiento + déficits de hidratación + pérdidas) y corrija las alteraciones electrolíticas y el pH (por ej., potasio sérico)
- Por otra parte, administre antieméticos (por ej., metoclopramida) por vía parenteral
- Administre simultáneamente antagonistas de la serotonina como ondansetrón o dolasetrón

## Selected references

- 1- Doddy F.D., Glickman L.T., Glickman N.W., Janovitz E.B.: Feline fibrosarcomas at vaccination sites and non-vaccination sites. *J Comp Pathol* 114, 165-174, 1996.
- 2- Hendrick M.J., Brooks J.J.: Postvaccinal sarcomas in the cat: Histology and immunohistochemistry. *Vet Pathol* 31, 126-129, 1994.
- 3- Esplin D.G., McGill L.D., Meininger A.C., Wilson S.R.: Postvaccination sarcomas in cats. *JAVMA* 202, 1245-1247, 1993.
- 4- Peiffer R.L., Monticello T., Bouldin T.V.V.: Primary ocular sarcomas in the cat. *J Small Anim Pract* 29, 105-116, 1988.
- 5- Dubielzig R.R., Everitt J., Shadduck J.A., Albert D.M.: Clinical and morphologic features of post-traumatic ocular sarcomas in cats. *Vet Pathol* 27, 62-65, 1990.
- 6- Hardy Jr W.D.: The feline sarcoma viruses. *JAAHA* 17, 981-997, 1981.
- 7- Kass P.H., Barnes Jr W.G., Spangler W.L., et al.: Epidemiologic evidence for a causal relation between vaccination and fibrosarcoma tumorigenesis in cats. *JAVMA* 203, 396-405, 1993.
- 8- Hendrick M.J., Shofer F.S., Goldschmidt M.H., et al.: Comparison of fibrosarcomas that developed at vaccination sites and at non-vaccination sites in cats: 239 cases (1991-1992). *JAVMA* 205, 1425-1429, 1994.
- 9- Ellis J.A., Jackson M.L., Bartsch R.C., et al.: Use of immunohistochemistry and polymerase chain reaction for detection of oncoviruses in formalin-fixed, paraffin-embedded fibrosarcomas from cats. *JAVMA* 209, 767-771, 1996.
- 10- Goad M.E.P., Lopez M.K., Goad D.L.: Expression of tumor suppressor genes and oncogenes in feline injection-site associated sarcomas [abstract 129]. *J Vet Intern Med* 13, 258, 1999.
- 11- Macy D.W.: Current understanding of vaccination site-associated sarcomas in the cat. *J Feline Med Surg* 1, 15-21, 1999.
- 12- Burton G., Mason K.V.: Do postvaccinal sarcomas occur in Australian cats? *Aust Vet J* 75, 102-106, 1997.
- 13- Esplin D.G., Campbell R.: Widespread metastasis of a fibrosarcoma associated with a vaccination site in a cat. *Feline Pract* 23, 13-16, 1995.
- 14- Sandler I., Teeger M., Best S.: Metastatic vaccine associated fibrosarcoma in a 10-year-old cat. *Can Vet J* 38, 374, 1997.
- 15- Levy M.S., Mauldin G., Kapatkin A.S., Patnaik A.K.: Nonlymphoid vertebral canal tumors in cats: 11 cases (1987-1995). *JAVMA* 210: 663-664, 1997.
- 16- Watrous B.J., Lipscomb T.P., Heidel J.R., Normal L.M.: Malignant peripheral nerve sheath tumor in a cat. *Vet Radiol Ultrasound* 40: 638-640, 1999.
- 17- Stiglmair-Herb V.M., Ortman U.: Die Fibrosarkome der Katze unter Besonderer Berücksichtigung ihrer Dignität. *Kleintierpraxis* 32, 75-80, 1986.
- 18- Brown N.O., Patnaik A.K., Mooney S.C., et al.: Soft tissue sarcomas in the cat. *JAVMA* 173, 744-779, 1978.
- 19- Quintin-Colonna F., Devauchelle P., Fradelizi D., et al.: Gene therapy of spontaneous canine melanoma and feline fibrosarcoma by intratumoral administration of histoincompatible cells expressing human interleukin-2. *Gene Therap* 3, 1104-1112, 1996.
- 20- Davidson E.B., Gregory C.R., Kass P.H.: Surgical excision of soft tissue fibrosarcomas in cats. *Vet Surg* 26, 265-269, 1997.
- 21- Cronin K., Page R.L., Spodnick G., et al.: Radiation therapy and surgery for fibrosarcoma in 33 cats. *Vet Radiol Ultrasound* 39, 51-56, 1998.
- 22- Brown N.O., Hayes A.A., Mooney S.: Combined modality therapy in the treatment of solid tumors in cats. *JAAHA* 16, 719-722, 1980.
- 23- Hershey A.E., Sorenmo K.U., Hendrick M.J., et al.: Prognosis for presumed feline vaccine-associated sarcoma after excision: 61 cases (1986-1996). *JAVMA* 216, 58-61, 2000.

- 24- Lester S., Clemett T., Burt A.: Vaccine site-associated sarcomas in cats: Clinical experience and a laboratory review (1982-1993). *JAAHA* 32, 91-95, 1996.
- 25- Rudmann D.G., Van Alstine W.G., Doddy F., et al.: Pulmonary and mediastinal metastases of a vaccination-site sarcoma in a cat. *Vet Pathol* 33, 466-469, 1996.
- 26- Briscoe C., Lipscomb T., McKinney L.A.: Pulmonary metastasis of a feline postvaccinal fibrosarcoma. *Vet Pathol* 32, 564, 1995.
- 27- Macy D.W., Hendrick M.J.: The potential role of inflammation in the development of postvaccinal sarcomas in cats. *Vet Clin North Am Small Anim Pract* 26, 103-109, 1996.
- 28- Hendrick M., Goldschmidt M.H., Shofer F., et al.: Postvaccinal sarcomas in the cat: epidemiology and electron probe microanalytical identification of aluminum. *Cancer Res* 52, 5391-5394, 1992.
- 29- Fulton L.M., Bromberg N.M., Goldschmidt M.H.: Soft tissue fibrosarcoma with intraocular metastasis in a cat. *Prog Vet Comp Ophthalmol* 1, 129-132, 1991.
- 30- Esplin D.G., Jaffe M.H., McGill L.D.: Metastasizing liposarcoma associated with a vaccination site in a cat. *Feline Pract* 24, 20-23, 1996.
- 31- Straw R.C., Withrow S.J., Powers B.E.: Partial or total hemipelvectomy in the management of sarcomas in nine dogs and two cats. *Vet Surg* 21, 183-188, 1992.
- 32- Odenall J.S.J., Cronje J.D.E., Bastanello S.S.: Chirurgiese en chemotherapeutiese behandeling van fibrosarcoma in n'Kat. *J South Afr Vet Assoc* 205-208, 1983.
- 33- Dommert R.: Hemangiopericytoma in a cat. *Southwestern Vet* 14, 149-150, 1961.
- 34- Hilmas D.E., Gillette E.L.: Radiotherapy of spontaneous fibrous connective-tissue sarcomas in animals. *J Natl Cancer Inst* 56, 365-368, 1976.
- 35- Devauchelle P.: Interest and limits of brachytherapy (interstitial radiotherapy) as adjuvant treatment of feline soft tissue sarcomas. *Proc ESVIM* #7, 44, 1997.
- 36- Bongiovanni S., Bengtson A.E., Gliatto J.M., et al.: Prognostic indicators associated with adjuvant radiotherapy for cats with soft tissue sarcoma. *Proc 19th Annu Conf Vet Cancer Soc*: 44, 1999.
- 37- Mir L.M., Devauchelle P., Quintin-Colonna F., et al.: First clinical trial of cat soft-tissue sarcomas treatment by electrochemotherapy. *Br J Cancer* 76, 1617-1622, 1997.
- 38- King G.K., Yates K.M., Greenlee P.G., et al.: The effect of acemannan immunostimulant in combination with surgery and radiation therapy on spontaneous canine and feline fibrosarcomas. *JAAHA* 31, 439-447, 1995.



**Johannes Hirschberger** - DVM, Prof., Dr. habil., Dipl. ECVIM-CA  
Medicina Interna y Oncología, Universidad de Munich  
Veterinaerstrasse 13, 80539 Munich, ALEMANIA  
correo electrónico: hirschberger@lmu.de  
Web: www.fibrosarkom.de

# Caso clínico

## Gato con una masa interescapular

**Raza:**  
doméstico de pelo corto

**Sexo:**  
hembra, esterilizada

**Edad:**  
9 años

**Consultation purpose:**  
masa interescapular

**Síntomas principales:**  
masa interescapular

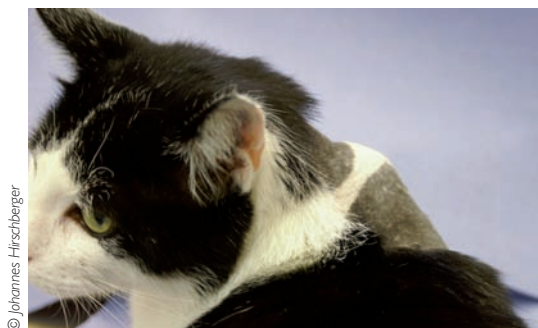### Historia

**Munkie, una gata doméstica de pelo corto, esterilizada, de 9 años de edad** fue llevada a una consulta oncológica. Cuatro semanas antes, el dueño había notado una masa interescapular sólida. El veterinario que la remitió no había recetado ningún tratamiento dado que el estado general de la gata no estaba afectado. Además de un episodio corto de secreción nasal y laringitis dos años antes, que fue tratado con antibióticos, la gata nunca había sufrido ninguna enfermedad grave. Munkie era una gata que vivía en el interior; en un apartamento, con su hermana. La habían vacunado regularmente contra la rinitis y la panleucopenia felinas.

### Examen físico

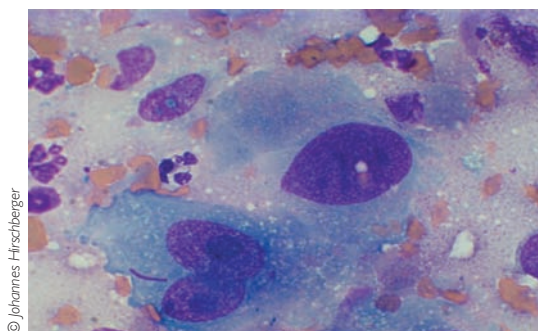
El examen clínico general no reveló ningún hallazgo anormal aparte de la **masa interescapular** (foto 1). La masa era un tumor subcutáneo





© Johannes Hirschberger

(Foto 1) Felino doméstico de pelo corto con una masa interescapular.



© Johannes Hirschberger

(Foto 2) El examen citológico de la masa muestra células mesenquimales grandes con un núcleo redondo grande, varios nucleolos grandes y anisonucleosis. Diagnóstico citológico: 'sarcoma'.

sólido ubicado en la región interescapular; con una superficie irregular. Apenas se movía, y no se podía separar completamente del tejido muscular subyacente. La palpación no fue dolorosa. El tumor medía 2,3 × 1,9 × 1,5 cm de largo, ancho y alto, respectivamente.

## Diagnóstico diferencial

Los diagnósticos diferenciales para una masa subcutánea son:

- Neoplasia maligna o benigna (p.e.: fibrosarcoma felino, otro sarcoma, lipoma)
- Inflamación (p.e.: absceso, paniculitis)
- Hematoma

## Exámenes complementarios

Para obtener más información, se realizaron un hemograma completo y un perfil bioquímico sérico, que incluyó el estado de FeLV/FIV. Los resultados fueron normales a excepción de la presencia de linfopenia leve (820 células/ $\mu$  l) acompañada por eosinofilia moderada (900 células/ $\mu$  l).

Se **realizó un aspirado con aguja fina de la masa interescapular**. El examen microscópico (foto 2) reveló la presencia de células mesenquimales polimórficas incluidas células gigantes multinucleadas y células fusiformes. Se observaron anisocitosis, anisocariosis y una tasa mitótica alta. **El diagnóstico citológico de la masa fue 'sarcoma'**.

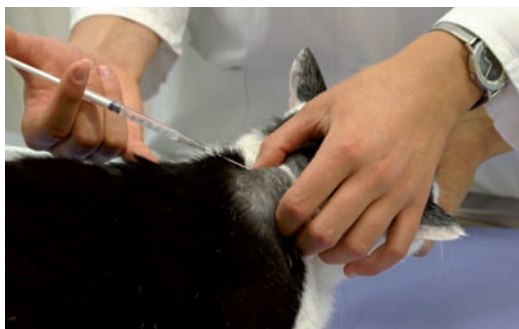Se llevaron a cabo radiografías torácicas y una ecografía abdominal para buscar metástasis. No se encontró ninguna prueba de enfermedad metastásica.

## Diagnóstico

La ubicación típica de la masa, al igual que los resultados del examen clínico y la citología del aspirado con aguja fina son compatibles con un presunto diagnóstico de fibrosarcoma felino. El diagnóstico final sólo puede hacerse por medio de un examen **histopatológico del tejido**. En este caso los patólogos confirmaron el **diagnóstico de fibrosarcoma** después de que se extirpara la masa quirúrgicamente.

## Tratamiento

Además de la resección del tumor, **Munkie fue tratada con interferón omega felino recombinante**. El tratamiento incluyó **4 inyecciones intratumorales prequirúrgicas** (foto 3) **y 8 inyecciones subcutáneas posquirúrgicas** (foto 4). La dosis fue de 1 MU/kg de peso corporal. El plan de tratamiento consistía en 4 inyecciones intratumorales, tres en 3 días consecutivos durante la primera semana y la última durante la segunda semana, el día anterior a la cirugía. La quinta y la sexta inyección se aplicaron por vía subcutánea en el lugar de la resección tras la extirpación quirúrgica del tumor. Durante la tercera, la cuarta y la quinta semana, la gata recibió dos inyecciones subcutáneas a la semana.

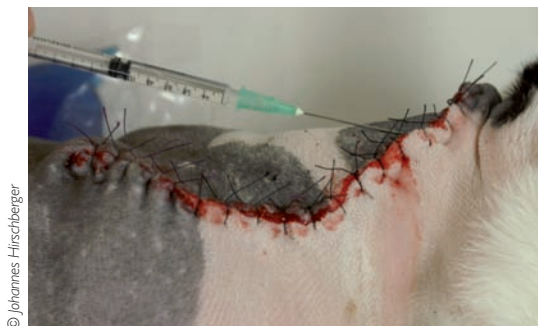

(Foto 3) Inyección intratumoral prequirúrgica de interferón omega felino.

© Johannes Hirschberger

En la cirugía, se realizó una **resección completa del tumor**. Se administró buprenorfina como analgésico en una dosis de 0,01 mg/kg por vía IV. Tras la cirugía, se administró

amoxicilina-ácido clavulánico como tratamiento antibiótico en una dosis de 12,5 mg/kg dos veces al día por vía IV durante 2 días, y luego por vía oral durante 3 días.



© Johannes Hirschberger

(Foto 4) Inyección subcutánea postquirúrgica de interferón omega felino en diferentes lugares de la cicatriz.

## Resultados y seguimiento

Catorce días después de la cirugía, se le quitaron los puntos a Munkie en la clínica. Se llevó a cabo un examen general y se extrajeron muestras de sangre para realizar un hemograma completo y un perfil de bioquímica sérica. En el lugar de la resección, no había irritación pero la superficie aún estaba irregular y presentaba costras. **El estado general de la gata era bueno** y todos sus parámetros hematológicos estaban dentro del rango normal.

Los exámenes de seguimiento se realizaron a los 45, 90, 180 y 270 días después de la intervención. En cada visita, se realizó un examen físico y una palpación de la zona donde se encontraba el tumor; así como un hemograma completo y un perfil de bioquímica sérica. Con el paso del tiempo, la cicatriz se volvió menos palpable y al día 270, ya no se podía identificar.

Un año después de la cirugía, se llevó a cabo un control final que incluyó radiografías torácicas y ecografía abdominal además del examen físico y el análisis de sangre. **Durante todo el período de observación, la gata mantuvo un buen estado general, las muestras de sangre permanecieron dentro del rango normal y no se produjo recidiva local.** Más aún, los resultados de radiología y la ecografía abdominal **no** mostraron **signos de metástasis.**

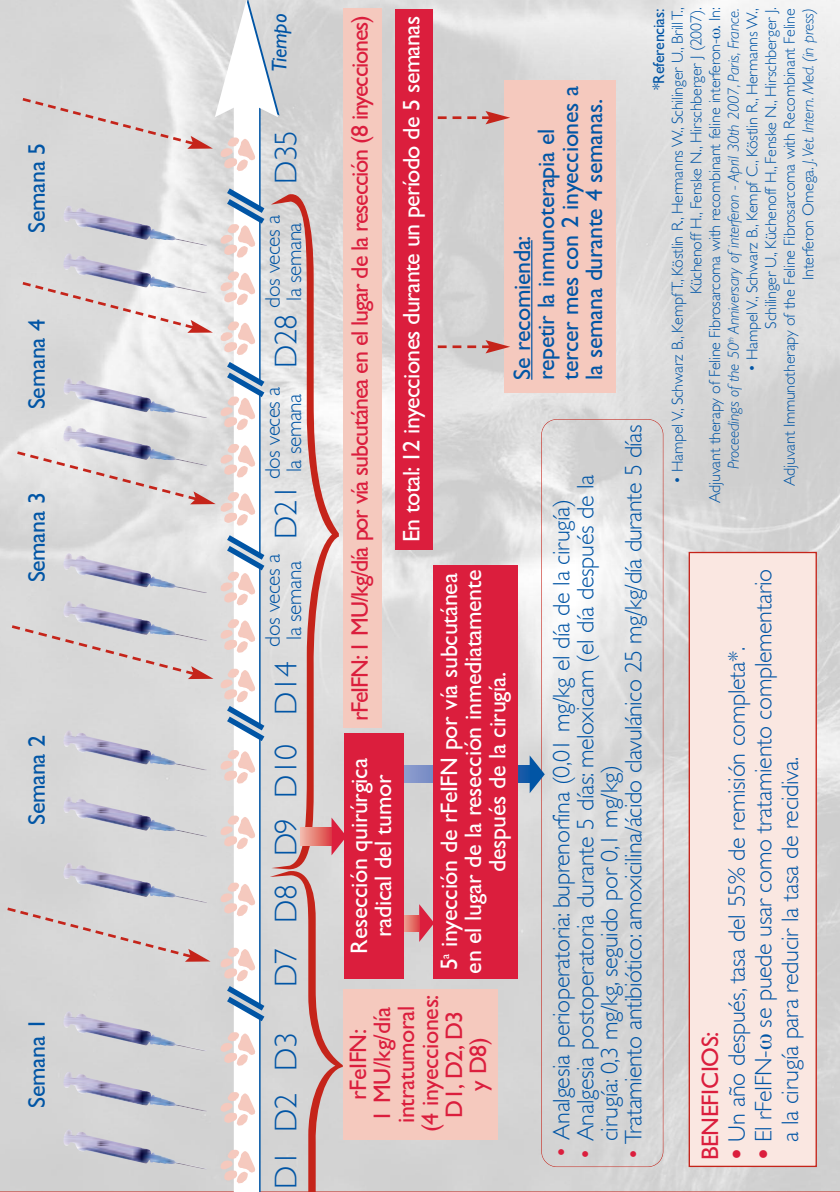
## Discusión

Además de la cirugía, otras opciones terapéuticas posibles para el fibrosarcoma felino incluyen radioterapia, quimioterapia e inmunoterapia. El caso de Munkie muestra el posible beneficio de una inmunoterapia neoadyuvante intensiva más inmunoterapia complementaria con interferón omega recombinante para el tratamiento del fibrosarcoma felino. Con la cirugía como único tratamiento, la tasa de recidiva del fibrosarcoma felino puede alcanzar el 70% (Hershey et al., 2000). Los tratamientos adicionales, como la radioterapia y la inmunoterapia, sólo redujeron la tasa de recidiva local a 41-61% (Cohen et al., 2000; Cronin et al., 1998; Jourdiere et al., 2003). La mayoría de las recidivas se producen dentro de los primeros seis meses después de la cirugía (Hendrick et al., 1994).

En conclusión, en la actualidad no existe ningún tratamiento realmente satisfactorio para estos tumores. Dado que Munkie permaneció libre de tumores durante al menos 360 días, se podría considerar como un buen ejemplo del potencial prometedor de interferón omega felino en el tratamiento de esta enfermedad insidiosa. La inmunoterapia con IFN- $\omega$  felino recombinante en gatos con fibrosarcoma es segura y se tolera bien. El tratamiento es directo y se puede realizar fácilmente en la práctica clínica. Los resultados del presente estudio alientan la realización de ensayos clínicos controlados con placebo para evaluar la eficacia de este tratamiento.


# Protocolo

## Fibrosarcoma felino: protocolo de interferón omega felino





# Panleucopenia felina





**Félix Vallejo López - DVM**

Miembro de AVEPA Grupo de Medicina Felina

Happy Animal Veterinary Hospital, Tampico, 34 Madrid, ESPAÑA

correo electrónico: felix.vallejo@happyanimal.es

Web: www.happyanimal.es

# Virus de la panleucopenia felina (FPV)

## Introducción

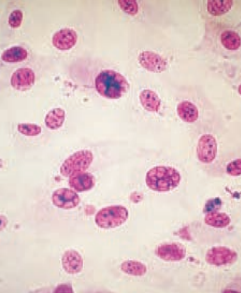
El virus de la panleucopenia felina (FPV) es un parvovirus pequeño compuesto por una única cadena de ADN. Los signos clínicos de infecciones por CPV (parvovirus canino) se identifican en los gatos, pero esto no sucede con los perros infectados por FPV. Sin embargo, este virus es contagioso para las familias de félidos, vivérridos, prociénidos y mustélidos.

Se trata de un virus muy común que puede ser **extremadamente resistente** (un año en materia orgánica y a temperatura ambiente). Sólo es susceptible a solución de hipoclorito de sodio al 6%, a formaldehído, a glutaraldehído y a peroximonosulfato de potasio. Más aún, el alcohol, los derivados del amonio cuaternario y la clorhexidina no son completamente eficaces (Greene, 2007).

Representa un verdadero problema en términos epidemiológicos, dado que persiste en el ambiente, lo que, a su vez, produce la propagación rápida de la infección en las comunidades de felinos. Hasta 5 semanas después de la recuperación, los animales infectados excretan el virus a través de todos sus fluidos corporales. Las zonas con una tasa de replicación más alta están, generalmente, en el tracto digestivo. La protección que brinda el calostro materno habitualmente dura 3 meses; después, los gatitos son susceptibles a la infección.



## Etiología



- ▶ Familia: *Parvoviridae*
- ▶ Subfamilia: *Parvovirinae*
- ▶ Género: *Parvovirus*
- ▶ Virus de la panleucopenia felina (FPV)
- ▶ ADN sin envoltura, de cadena única
- ▶ Tropismo: células mitóticas (enterocitos)
- ▶ Resistente en el ambiente (3 meses en jaulas)
- ▶ Resistente al cloroformo, al éter; al ácido pH (pH3), al calor (30 mn a + 75 °C). Sensible al formol (0,2 %) y al hipoclorito de sodio (lejía doméstica común).

(Foto 1) Inclusiones de parvovirus en células infectadas

## Transmisión

En la transmisión de la enfermedad, la **supervivencia del virus en el ambiente** es más importante que la eliminación del virus (5 semanas) dado que durante la recuperación los gatos tienden a perpetuar el problema en la población. Aun más, en muchos casos no se implementan protocolos de gestión de la higiene para contener este proceso de contagio. En estudios que se realizaron en gatos adultos no vacunados, se detectaron niveles de anticuerpos en el 75% de la población y eso tuvo como resultado una **alta prevalencia de la infección**, a pesar de que el gato adulto es mucho menos susceptible que el joven (animales menores de un año de edad). Esta enfermedad también **es responsable de una gran cantidad de muertes hiperagudas en comunidades de gatos**, que pueden ocurrir cuando se desarrollan los signos clínicos característicos.

Al igual que con todos los parvovirus, se necesitan células con una tasa de multiplicación muy rápida para que el virus se replique. En consecuencia, aparece en el tejido linfático y digestivo en los gatos adultos y también en el nervio óptico, la retina y el sistema nervioso central durante el período perinatal. Si la infección se produce durante la primera etapa de gestación, se produce infertilidad y reabsorción embrionaria. A medida que la gestación avanza, es posible que no se reabsorban los embriones y que se produzca un aborto. En casos de infección prenatal posterior casi a término, el virus puede afectar el sistema nervioso central, los nervios ópticos, la retina y el tejido linfático. Provoca hipoplasia del cerebelo en muchos de estos casos y en infecciones perinatales muy tempranas. Esto se debe al hecho de que cerca del 70%-80% de las neuronas pequeñas de la corteza del cerebelo y de las células granulares del cerebelo se desarrollan más tarde que las del resto del SNC, que madura por completo después del nacimiento (Lappin, 2001).

## Pathogenesis

Sin importar la raza ni el sexo, normalmente se ven afectados los **animales menores de un año de edad** y, aunque con menor frecuencia, los adultos también pueden verse afectados.

El **período de incubación varía de 3 a 17 días**. El virus comienza por colonizar los ganglios linfáticos correspondientes, se propaga por todo el cuerpo (la viremia tarda aproximadamente 8 días como máximo), y se reproduce en células altamente mitóticas, como el tejido linfático y el intestino (principalmente el yeyuno e íleon) y, en particular, en las células de las criptas intestinales. Las células ya diferenciadas no sufren alteraciones ni se infectan. Al principio, se produce necrosis del tejido linfático, aunque luego se desarrolla una línea celular linfática determinada como respuesta a la infección. Los gatos que tienen menos de 10 semanas pueden experimentar regresión del timo. Debe recordarse que los gatos generalmente se infectan 2 ó 3 días antes de mostrar los primeros signos clínicos y **continúan excretando el virus hasta 5 semanas después de recuperarse de la enfermedad**.



**Los gatos continúan excretando el virus hasta 5 semanas después de recuperarse de la enfermedad.**

Respecto a su efecto sobre la inmunidad, la capacidad de respuesta de los linfocitos T en el cuerpo se ve afectada, mientras que la respuesta humoral permanece casi intacta, pero el aumento de los anticuerpos que protegen contra la enfermedad tarda 7 días (lo cual coincide con la evolución clínica de la enfermedad).

Una complicación posible durante la progresión clínica de la enfermedad es la endotoxemia, causada por la flora bacteriana, que puede provocar coagulación intravascular diseminada en casos con cepas patógenas fuertes e incluso puede llevar a la muerte (formas graves).

### ► **Patogenia *in utero* y en animales menores de 4 semanas de edad**

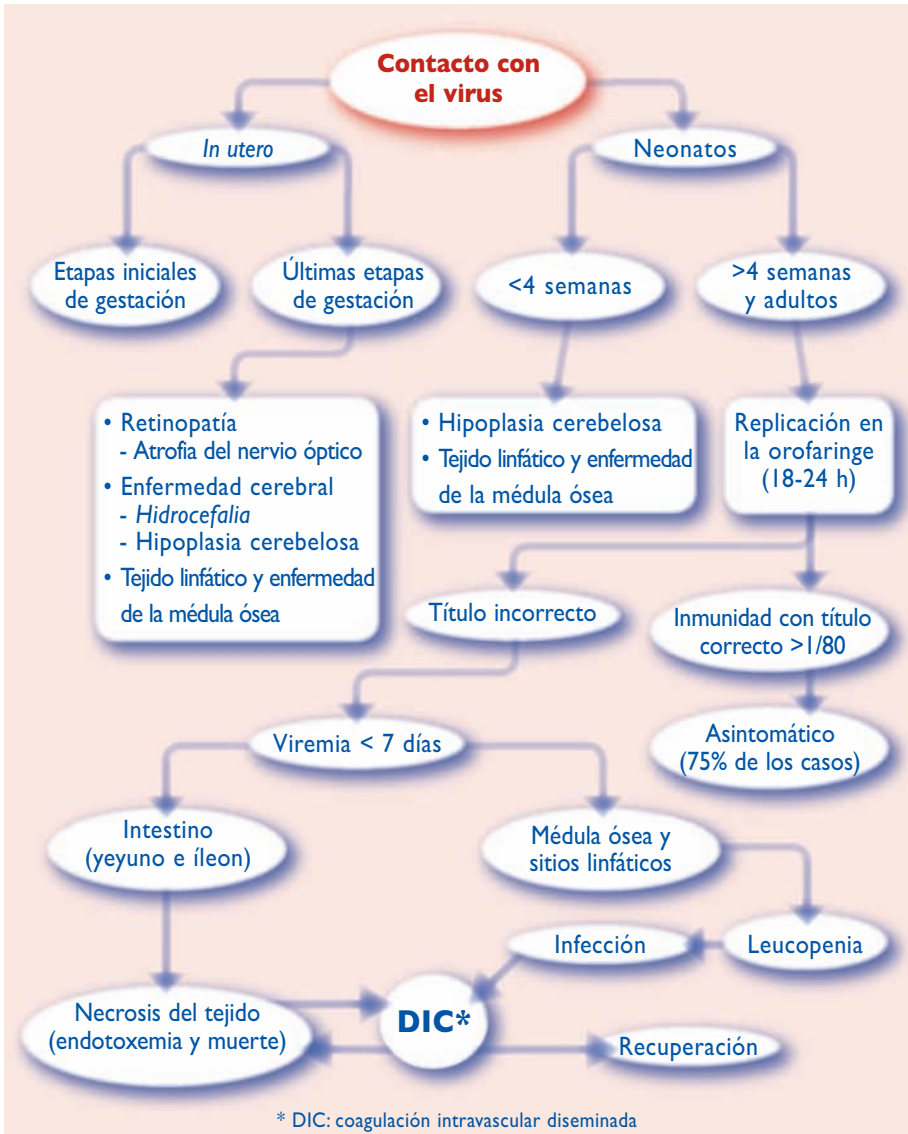
La gata madre puede sufrir una gran variedad de afecciones clínicas, incluidas la muerte fetal temprana de la cría, la reabsorción embrionaria en el nacimiento con un parto normal, la momificación fetal y el **aborto**. Si la infección se produce cerca del nacimiento de los gatitos, los animales nacerán vivos y con el virus todavía activo en muchos casos. A pesar de que



(Foto 2) Hipoplasia del cerebelo en un gato de 6 meses de edad con signos neurológicos secundarios a la infección perinatal por el virus de la panleucopenia.

© Félix Vallejo

el calostro materno puede ayudar a neutralizar los efectos dañinos hasta cierto punto, en muchos casos no puede eliminar el daño causado en el cerebelo, el cerebro, la retina o el nervio óptico.



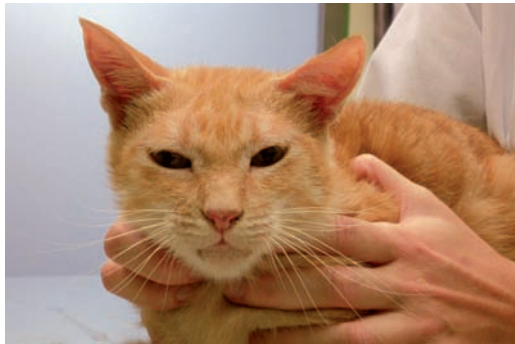El daño causado en el sistema nervioso central es mucho más marcado, y con frecuencia se produce en el cerebelo dado que se desarrolla durante las últimas etapas de gestación y durante el período neonatal inicial, y las lesiones se producen en la corteza cerebelosa,

incluida la degeneración de las células de Purkinje y las células granulares.

## Signos clínicos

Los signos más comunes son:

- Vómitos no relacionados con las comidas,
- Temperatura alta (40-42 °C),
- Anorexia y letargo, con sufrimiento considerable entre 3 y 4 días antes de la aparición de signos clínicos,
- Dolor a la palpación intestinal con asas inflamadas,
- Diarrea con deshidratación marcada,
- Signos neurológicos, como hipoplasia cerebelosa,
- Retinopatías
- Endotoxemias de origen digestivo,
- Complicaciones de otra infección,
- Cuadro clínico de CID desarrollada como complicación de la septicemia.



© Félix Vallejo

(Foto 3) Debilidad y anorexia secundarias a la infección por el virus de la panleucopenia.

**Tabla 1: Signos clínicos**

Signos generales	Signos gastrointestinales	Signos hematológicos
Fiebre alta y luego hipotermia Letargo Deshidratación Endotoxemia Enfermedad cerebelosa (hipoplasia cerebelosa) Retinopatía	Vómitos Anorexia Diarrea Dolor a la palpación intestinal con asas inflamadas	Leucopenia (neutropenia) Linfopenia ± Anemia

Pueden observarse otros signos clínicos comunes, como afecciones respiratorias concomitantes y complicadas y enterotoxemias Gram negativas.

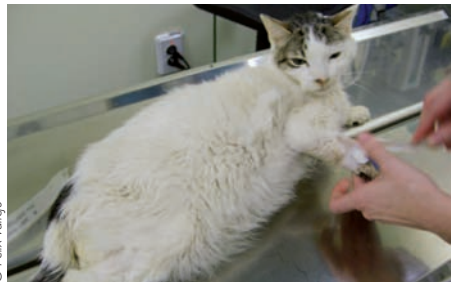Los signos neurológicos se observan en los **gatitos infectados durante el período perinatal**, pero no se pueden detectar en el nacimiento ni durante los primeros días de vida, y sólo se vuelven evidentes cuando el animal comienza a caminar. Muestran grados variables de ataxia (no-progresiva, falta de coordinación, hipermetría y temblor intencional). Más aun, en muchos casos se observan retinopatía, atrofia del nervio óptico y necrosis linfática, mientras que en la mayoría de los casos también hay daño cerebral, convulsiones y alteración del estado mental.



(Foto 4) Gato panleucopéxico con un prolapso rectal (complicación de la panleucopenia).



(Foto 5) Caquexia en un gato afectado por FeLV



(Foto 6) Ictericia y caquexia en un gato infectado por FeLV

## Enfoque diagnóstico

Los hallazgos de laboratorio que se observan con frecuencia en animales infectados de más de 4 semanas de edad son los siguientes:

- Panleucopenia grave en la mayoría de los casos, con una cifra de leucocitos inferior a 7000 células por microlitro de sangre. Normalmente se resuelve aproximadamente 48 horas después de que comienza, un hecho que puede ayudar a diferenciarla de otras afecciones que incluyen leucopenias graves, como la salmonelosis, o el síndrome de "Panleucopenia felina parecida a Leucemia felina". La anemia y la trombocitopenia son menos graves,
- Azotemia e insuficiencia renal, causadas en parte por la deshidratación,

- Hipoproteinemia, hipopotasiemia e hipoglucemia debido al cuadro digestivo,
- Ictericia y aumento de las enzimas hepáticas.

Todos estos signos clínicos son **inespecíficos** y la panleucopenia ni siquiera es patognomónica del proceso. La **historia clínica debe combinarse con un ensayo ELISA de antígenos** en heces, para el que se puede utilizar el análisis de CPV (parvovirus canino). Aunque el uso de este procedimiento no está validado en gatos, en estudios recientes se demostró que es bastante específico y que representa una herramienta clínica valiosa (Newbury, 2007). Sin embargo, un resultado negativo de este análisis podría deberse a una cantidad insuficiente de partículas virales para la reacción, es decir que hay una posibilidad razonable de obtener falsos negativos. En forma similar; durante las dos semanas posteriores a la vacunación con una vacuna de virus atenuados modificados, es posible obtener un falso positivo en el análisis de heces. También existen análisis específicos para el FPV.

Dado que facilita información sobre la eficacia de la vacunación o sobre el estado de protección individual en los animales que no sufrieron la enfermedad, la serología es una herramienta que no se utiliza con frecuencia a nivel clínico. Los títulos de IgG de 1/80 o más brindan protección adecuada frente a la enfermedad. Los animales que contraen la enfermedad desarrollan anticuerpos a partir del noveno día después de la infección, y el título se multiplica por cuatro a los 15 días.

#### ► El panel de diagnóstico diferencial debe incluir:

- Toxoplasmosis
- Salmonelosis aguda
- Afecciones gástricas inespecíficas (cuerpos extraños, otros procesos infecciosos o parasitarios)
- FeLV
- Intoxicación
- Procesos que causan CID.

## Tratamiento

Por un lado, se deben tratar los síntomas relacionados con el proceso de la enfermedad (principalmente digestivos) y sus complicaciones posibles. Por otro lado, se debe implementar un tratamiento antiviral específico para combatir la etiología viral.

El primer problema a resolver es la **deshidratación**, para lo que se utilizan las soluciones de lactato de Ringer; junto con por lo menos 20 mEq/l de potasio dado que, en muchos casos, el proceso digestivo provoca hipopotasiemia marcada. En lo posible, se debe administrar a través de una vía central (menor riesgo de infección y flebitis). En casos de emergencia, puede utilizarse la vía intraósea hasta que se haya resuelto el shock (el lugar del catéter se cambia cada 3 horas). La **fluidoterapia** debe ser de 40 ml/kg/día, aproximadamente. Se deben controlar continuamente los niveles de glucemia, albúmina y electrolitos para poder compensar cualquier complicación digestiva que provoque cambios tempranos en esos

parámetros. En casos de hemorragia en el sistema digestivo, se deben controlar los niveles de hematocrito, glóbulos rojos, número de plaquetas y albúmina para determinar si es necesario realizar una transfusión de sangre entera o plasma.

**El tratamiento antibiótico** debe iniciarse desde el principio y debe estar diseñado específicamente para controlar las enterobacterias (Gram negativas) y las bacterias anaerobias. Por lo tanto, las combinaciones que incluyen, por ejemplo, ampicilina intravenosa y metronidazol, así como quinolonas y cefalosporinas de última generación, son la mejor elección de tratamiento. Debido al daño renal y la ototoxicidad posibles causados por los aminoglucósidos, debe restringirse su uso a animales en los que se haya comprobado decididamente que su estado de hidratación es óptimo.

Dado que el animal no tiene apetito, **los vómitos se deben tratar** correctamente durante los primeros días, y dado que la administración de alimentos puede estimular los vómitos, no se les deben ofrecer alimentos hasta que los vómitos terminen. Normalmente, se recupera el apetito en el período anterior al fin de la semana de la enfermedad. Los vómitos se pueden controlar utilizando metoclopramida 0,5 mg/kg/8 h o, en casos resistentes a metoclopramida, se puede utilizar ondansetrón con una dosis de 0,4 mg/kg/12 h.

El uso de antihistamínicos H<sub>2</sub> para proteger el estómago en animales jóvenes es controvertido. Por lo menos, no se lo debe incluir en forma rutinaria en los protocolos de la práctica diaria (Serrano, 2003).

Se recomienda el uso de **complejo de vitamina B**, en particular la tiamina.

El **tratamiento antiviral recomendado específicamente** es:

- Suero o plasma subcutáneos de gatos vacunados o sobrevivientes a la panleucopenia, administrado en una dosis de 1 ml/kg (Greene, 2006). Este esquema se utiliza por analogía con la administración de suero liofilizado hiperinmunitario en los casos de parvovirus canina. Brinda protección relativa durante 15 días y es más eficaz si se inocula durante las etapas iniciales de la infección. También se debe tener en cuenta que interfiere con la vacunación durante 15 días.

- **El interferón omega de origen felino es un nuevo tratamiento antiviral alternativo** y se debe usar **lo antes posible** en la evolución del cuadro clínico. Según el desarrollo clínico, las dosis utilizadas pueden ser las siguientes:

- 2,5 MU/kg/día días alternos, 3 veces, los días D0, D2 y D4
- o 1 MU/kg/día durante de 3 a 5 días consecutivos.

## Prevención y profilaxis

La vacunación es, sin ninguna duda, el arma más importante disponible actualmente para proteger a los gatos frente a la enfermedad porque produce anticuerpos potentes con

rapidez. Las vacunas de virus atenuados modificados son más antigénicas que las de virus muertos, y generan protección adecuada más rápido. La vacuna está recomendada para todos los gatos no vacunados (incluidos los gatitos), a excepción de los gatitos menores de 4-6 semanas de edad que puedan haber recibido calostro materno, ya que esto puede interferir con la vacunación. En los gatos menores de 4 semanas de edad que posiblemente no hayan recibido calostro materno, se debe evitar utilizar vacunas de virus atenuados, debido al riesgo que todavía presentan de desarrollar degeneración cerebelosa o lesiones nerviosas.

Todos los gatos deben recibir por lo menos dos dosis con un intervalo de 15 días entre ellas durante hasta un mes (Pautas de vacunación de AAFP, 1998). En las comunidades en las que se detecta la enfermedad y en las que existe riesgo de propagación rápida, quizás sea conveniente vacunar a las hembras en período de gestación, pero dado que esta opción puede provocar abortos o daño fetal, se debe tener en cuenta la etapa de gestación. En estos casos, la situación podría ser peligrosa tanto para la madre como para los gatitos y, por lo tanto, se debe tomar la decisión de si sufrir la enfermedad o no, o correr el riesgo que implica la vacunación. En los casos en los que las hembras en período de gestación ya son inmunes, el riesgo de la vacunación es más bajo o incluso desaparece.

Los gatos que tienen el sistema inmunitario claramente afectado (por ejemplo, los gatos que son FeLV o FIV positivos y los sintomáticos), y los que podrían estar expuestos a ambientes con un riesgo de contagio evidente, deben ser vacunados con vacunas de virus inactivados.

Desde el punto de vista epidemiológico, los animales en los que se sospecha la enfermedad y que pueden ser insertados en una **comunidad** se deben mantener en **cuarentena durante por lo menos 15 días**, y el personal encargado de ellos debe prestar atención a los fómites, la vestimenta y la higiene personal.

Por razones de seguridad, se debe tener en cuenta la **cuarentena** para los gatos en los que no se sospecha la enfermedad y los no vacunados que se introducirán en una comunidad en la que hay un riesgo alto de contaminación. Debido a la **naturaleza generalizada** y **a la alta persistencia de este virus en el ambiente**, sólo es seguro introducir animales (sin cuarentena) en lugares en los que no vivió ningún gato durante los 4 meses anteriores (Newbury, 2007).

## Bibliografía

- Enfermedades Infecciosas en perros y gatos. Greene C. 2ª edición. McGraw-Hill Interamericana 56.
- Greene M. Saunders (2006) Infectious diseases of dogs and cats.
- Lappin M.R. (2001) Feline Internal Medicine Secrets Hanley & Belfus 101.
- Newbury S. (2007) Feline Panleukopenia NAVC 2007 Proceedings 1299-1302.
- Report of American Association of feline practitioners and Academy of Feline Medicine Advisory Panel of feline vaccinations (1998) AAFP Vaccination Guidelines: 1998 J Am Med Assoc 212-227 – 241.
- Serrano S. (2003) Congreso Nacional de Avepa Proceedings 101.



Félix Vallejo López - DVM

Miembro de AVEPA Grupo de Medicina Felina  
Happy Animal Veterinary Hospital, Tampico, 34 Madrid, ESPAÑA  
correo electrónico: felix.vallejo@happyanimal.es  
Web: www.happyanimal.es



# Estudio de caso clínico

## Gato con panleucopenia agravada por una coinfección por FeLV (virus de la leucemia felina) y *Haemobartonella felis*

**Raza:**  
europea

**Sexo:**  
hembra

**Edad:**  
5 meses

**Motivo de consulta:**  
animal encontrado en la calle en estado comatoso, con síntomas respiratorios y digestivos.

**Síntomas principales:**  
shock, deshidratación, mucosas pálidas, diarrea grave y desnutrición

### Historia

Lola es una **gata europea doméstica de 5 meses de edad**, que fue encontrada en la calle con un grave estado de deshidratación y comatosa. Presentaba manchas fecales líquidas malolientes en la región anal y perianal.

### Examen físico

Lola estaba gravemente **deshidratada** y tenía las membranas mucosas muy pálidas; se sospechaba que **no había comido durante por lo menos 3 ó 4 días**. Tenía **hipotermia** (37°C). La palpación abdominal reveló asas intestinales inflamadas con contenido líquido y gaseoso. No había dolor a la palpación abdominal ni ascitis. El examen neurológico no reveló ninguna alteración, excepto una respuesta retrasada a los estímulos debido al estado de deshidratación grave y al mal estado general del animal.

Se observó secreción nasal moderada, con ligera disnea y secreciones secas sobre los párpados, que podrían deberse a su grave deshidratación. La auscultación torácica no reveló ningún signo de afectación de las vías respiratorias inferiores.

Se confirmó una **afección gastrointestinal grave** por la presencia de deposiciones líquidas malolientes con un nivel alto de contenido mucoso y restos de alimentos no digeridos.

El aspecto del pelaje estaba muy deteriorado pero no había alopecia ni dermatofitosis. Se confirmó la presencia de parasitosis por pulgas.

## Diagnóstico diferencial

En este tipo de caso, con una mínima anamnesis o sin ella, el diagnóstico está respaldado principalmente por los hallazgos del examen clínico y de los análisis complementarios. No obstante, debido al origen del animal (fue encontrado en la calle) se sospechó una **etiología infecciosa**.

La lista incluía:

- Virus de panleucopenia felina
- FeLV y/o FIV (Virus de inmunodeficiencia felina)
- PIF (Peritonitis infecciosa felina)
- FHV (Herpesvirus felino) y/o FCV (Calicivirus felino)
- Enfermedad digestiva inespecífica
- Bronquitis y/o neumonía bacteriana secundaria con una causa viral primaria
- Parasitosis intestinal
- Desnutrición crónica con inanición.

## Exámenes complementarios

El primer objetivo en este caso fue salvaguardar la vida de la paciente. Por lo tanto, la gata fue hospitalizada con **tratamiento de emergencia**, cuyos detalles se proporcionan más abajo.

Una vez que se estabilizó a la paciente, se realizaron los siguientes exámenes:

- Frotis conjuntival
- Citología de hisopado nasal
- Hemograma completo y bioquímica sérica
- Examen combinado SNAP® para FeLV/FIV (Laboratorios Idexx)
- Análisis de heces (sedimentación-flotación)
- Análisis de antígeno de parvovirus en heces

Los resultados de los exámenes fueron los siguientes:

Tanto el frotis conjuntival como la citología del hisopado nasal fueron negativos para agentes infecciosos como *Chlamydophila*, *Mycoplasma* y *Cryptococcus* (sólo para la muestra nasal).

Los exámenes dieron **positivo para FeLV** y negativo para FIV.

Se hallaron huevos de *Dipylidium caninum* y de *Toxocara cati* en las heces.

### El análisis de antígeno de parvovirus en heces dio positivo.

Los resultados de los análisis de sangre fueron:

- Cifra de leucocitos:  $2,4 \times 10^9 \mu/l$
- Linfocitos: 57%; Leucocitos polimorfonucleares: 30%; Monocitos: 13%
- Cifra de glóbulos rojos:  $4,21 \times 10^{12} \mu/l$
- Hematocrito: 28,3 %
- Número de trombocitos:  $25 \times 10^3 \mu/l$
- Volumen corpuscular medio (VCM): 61,3 fl
- Proteína total: 5,6 g/L
- Albúmina: 4 g/L
- BUN: 64 mg/dL
- ALP: 245 U/L
- Creatinina: 2,2 mg/dL
- ALT: 262 U/L

En todos los casos en que se sospecha la presencia de panleucopenia debido a los síntomas (como diarrea o vómitos) y el hemograma es compatible con la enfermedad, la confirmación se obtiene utilizando el análisis de **antígeno de parvovirus en heces**, debido a la incidencia de casos parecidos a panleucopenia por FeLV positivos ("Panleucopenia felina parecida a Feucemia felina").

## Diagnóstico, tratamiento y progresión clínica

Los resultados de Lola fueron **positivos para FeLV y FPV** (panleucopenia), los patógenos principales responsables de su estado clínico. También presentaba parasitosis digestiva, que se trató inmediatamente con praziquantel y mebendazol en dosis terapéuticas.

Todos los casos de FeLV positivo (en especial en gatos jóvenes) se deben confirmar mediante por lo menos dos exámenes adicionales realizados con un intervalo de 15 días, dado que hay casos en los que el virus puede desaparecer de la circulación antes de afectar la médula ósea o bien convertirse en una infección latente.

Lola recibió el siguiente tratamiento inicial:

- **Cuidado de enfermería básico:** una jaula de hospitalización climatizada a 30 °C durante las primeras 24 horas, hasta que recuperó el control homeostático de la temperatura; alimentación microentérica por sonda nasogástrica con liberación esofágica de 7 ml/h de una solución líquida de alimentación para pacientes hospitalizados; solución de Ringer lactato intravenosa con suplementos de potasio.
- **Tratamiento antiinfeccioso específico:** se comenzó con un tratamiento antibiótico específico (cefalexina 25 mg/kg/ 12 horas) y **tratamiento antiviral**, en particular **interferón omega felino**, con 2 millones de unidades administradas por vía SC a diario durante 7 días. Este tratamiento es eficaz para el FPV y además, en casos de leucemia, puede ayudar a prevenir la replicación del virus en la médula ósea si la viremia no es definitiva.

Se observó una **evolución excelente** durante las primeras 48 horas ya que Lola se recuperó de un estado de shock, comenzó a mostrar interés por los alimentos y comenzó a explorar su jaula. Sin embargo, a las 48 horas comenzó a presentar fiebre e ictericia leve del velo del paladar y de las conjuntivas. Debido a que su estado empeoraba, se realizaron nuevos hemogramas y análisis de bioquímica sérica y se obtuvieron los siguientes resultados:

- Cifra de leucocitos:  $5,4 \times 10^9 \mu\text{l}$
- Cifra de glóbulos rojos:  $2,3 \times 10^{12} \mu\text{l}$
- Hematocrito: 18 %
- Volumen corpuscular medio (VCM): 60 fl
- Número de trombocitos:  $14 \times 10^3 \mu\text{l}$
- Proteína total: 5 g/L
- Albúmina: 3,2 g/L
- Creatinina: 1,5 mg/dL
- BUN: 32 mg/dL
- ALT: 122 U/L

Se observó un aumento claro en la cifra de leucocitos, un desarrollo favorable teniendo en cuenta la panleucopenia; además, los parámetros bioquímicos restantes estaban estabilizándose. Sin embargo, se observó una disminución significativa en la cifra de glóbulos rojos debido a la hemólisis intravascular. Se llevó a cabo un frotis sanguíneo que mostró formas compatibles de *Haemobartonella felis*. Se cambió el antibiótico de cefalexina a doxiciclina en dosis terapéuticas durante 15 días (la política de nuestro hospital es tratar los casos de *Haemobartonella felis* que presentan síntomas clínicos y no sólo los que fueron confirmados por el laboratorio).

La evolución clínica de Lola durante los días siguientes fue positiva y constante, y el día 14 se realizó un análisis de sangre una vez más para comprobar la respuesta al tratamiento antiviral. El examen de antígeno de FeLV también se repitió, y nuevamente dio positivo.

- Cifra de leucocitos:  $38 \times 10^9 \mu\text{l}$
- Cifra de glóbulos rojos:  $5,3 \times 10^{12} \mu\text{l}$
- Número de trombocitos:  $85 \times 10^3 \mu\text{l}$
- Volumen corpuscular medio (VCM): 53 fl
- Proteína total: 6,3 g/L



© Félix Vallejo

(Fotos 1 y 2) Lola durante las primeras 48 horas de tratamiento.

La respuesta de Lola al tratamiento fue muy positiva, los glóbulos rojos superaron los 5 millones y el VCM fue más bajo que el obtenido en el primer resultado del hemograma, por lo que se decidió realizar un **tratamiento nuevo con interferón omega felino**, esta vez de 1 millón de unidades SC cada 24 horas durante 5 días solamente (el tratamiento inicial fue de 7 días).

El día 30, se realizó el último examen de FeLV. El resultado volvió a ser positivo, y por ende se concluyó que Lola presentaba viremia persistente para FeLV, con replicación viral en la médula ósea.

Pasaron ocho meses desde que se recibió este caso clínico, y la evolución de la paciente ha sido positiva. Los análisis de sangre mostraron resultados satisfactorios, por esa razón no fue necesario realizar un nuevo ciclo de tratamiento con interferón omega felino.

## Conclusión

Los pacientes como la que se describió en este caso tienen un riesgo alto de contraer enfermedad porque pertenecen a la población de animales salvajes o extraviados. Estos animales se ven con frecuencia en la práctica clínica, y la tasa de incidencia de la enfermedad infecciosa es realmente alta en esta población. Con frecuencia presentan una superposición de diversas afecciones en las que el uso de un tratamiento específico para tratar una infección viral puede ejercer una fuerte influencia sobre las tasas de supervivencia. Es posible que el interferón omega felino sea la única arma selectiva o específica para combatir estas afecciones. En este caso, el éxito del tratamiento fue notable, en especial a la luz del hecho de que la rápida progresión clínica de una enfermedad como la panleucopenia (una afección que, si no se trata, tiene como resultado un tasa alta de mortalidad durante los primeros días después de la infección) combinada con el factor agravante de viremia de FeLV normalmente convertirían al tratamiento y a la recuperación en un desafío. Gran parte del éxito en este caso clínico, por lo tanto, se puede atribuir al uso de interferón omega felino.

*Nota del editor científico:*

*El protocolo utilizado en la práctica para este caso clínico es ligeramente distinto del que se recomienda en el protocolo siguiente (1 a 2,5 MU/kg/día, días alternos, 3 veces, por vía SC) (página 209) pero es interesante considerarlo en relación con los excelentes resultados que produjo este protocolo en este caso en particular.*

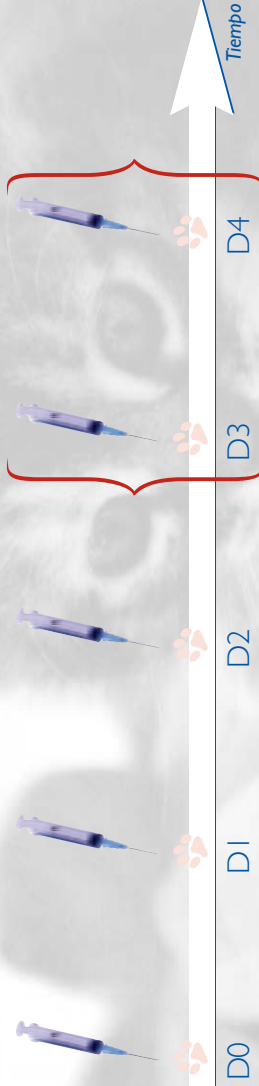
# Protocolo

## Panleucopenia felina: protocolo de interferón omega felino



El interferón omega felino es un **TRATAMIENTO PRIMARIO**

Lo antes posible: interferón omega felino de  
I a 2,5 MU/kg/día, IV (o SC) durante  
de 3 a 5 días consecutivos  
+ tratamiento sintomático



El tratamiento sintomático es esencial para mantener las funciones vitales (infusión, tratamiento antibiótico, AINE, calor, etc.)

### **BENEFICIOS:**

- Disminución de la cantidad de lesiones
- Reducción de la mortalidad
- Mejor recuperación y más rápida

### **\*Referencia:**

- LE FOLL C. (2003)  
A cat suffering from panleukopenia.  
Acton Vet. 1659, 7-9

## Lista de abreviaturas

AAFP	American Association of Feline Practitioners (Asociación de Atención de Felinos de Estados Unidos)	TLAI	Tejido linfático asociado a los intestinos
AC o Ac	Anticuerpos	GGT	Gamma-glutamyltransferasa
AFM	Academy of Feline Medicine (Academia de Medicina Felina)	Hgb o Hb	Hemoglobina
Relación A/G	Relación albúmina:globulina	VIH	Virus de inmunodeficiencia humana
AGP	Glucoproteína ácida alfa I	FC	Frecuencia cardíaca
SIDA	Síndrome de inmunodeficiencia adquirida	Ht	Hematocrito
FA	Fosfatasa alcalina	ICGA	Ensayos inmunocromatográficos
ALP	Alanina aminofosfatasa	IFA	Ensayos por inmunofluorescencia
ALT	Alanina aminotransferasa	IFN	Interferón
TTPa	Tiempo de tromboplastina parcial activada	IM	Intramuscular
AST	Aspartato aminotransferasa	PI	Puntuación de inflamación
ATIII	Antitrombina III	IV o i.v.	Intravenoso
AVMA	American Veterinary Medical Association (Asociación Americana de Medicina Veterinaria)	KC-P	Tos de las perreras – Parainfluenza
AZT	3'-azido-2', 3'-didesoxitimidina	QCS	Queratoconjuntivitis seca
p.c. o PC	Peso corporal	VR1	Vías respiratorias inferiores
RCS	Recuento de células sanguíneas	MA	Anticuerpos maternos
2/d	dos veces al día	VCM	Volumen corpuscular medio
lpm	Latidos por minuto	ADM	Anticuerpos derivados de la madre
RCS	Recuento de células sanguíneas	ml	mililitros
BUN	Nitrógeno ureico en sangre	MGB	Unión al surco menor
HC	Hemograma completo	MHC	complejo mayor de histocompatibilidad
CDV	Virus del moquillo canino	MMP	Metaloproteinasa de la matriz
CHX	Clorhexidina	RM	Resonancia magnética
SNC	Sistema nervioso central	MU	Millones de unidades
ConA	Concavalina-A	VS	Virus del sarampión
CPV	Parvovirus canino	VDC	Virus diminuto canino
CPV-1	Parvovirus canino 1	NK	Natural killer (asesinas naturales)
CPV-2	Parvovirus canino 2	AINE	Antiinflamatorio no esteroideo
TIC	Tasa de infusión constante	PCR	Reacción en cadena de la polimerasa
PC	Puntuación clínica	VGRC	Volumen de glóbulos rojos concentrados
LCR	Líquido cefalorraquídeo	PHA	Fitohemaglutinina
TC	Tomografía computarizada	EPN	Eosinófilos polinucleares
DAPLR	Distemper, Adenovirus, Parvovirus, Leptospirosis, Rabia	PO.	Por boca
DHEA	Dehidroepiandrosterona	ABPP	Ácidos biliares posprandiales
ADN	Ácido desoxirribonucleico	PPRV	Virus de la peste de pequeños rumiantes
dpi	Días postinfección	TP	Tiempo de protrombina
CID	Coagulación intravascular diseminada	PWM	Mitógeno Pokeweed
DPC	Doméstico de pelo corto	RGR	Recuento de glóbulos rojos
EDTA	Ácido etilendiaminetetraacético	ADE	Ancho de distribución eritrocitaria
ELISA	Ensayo inmunoabsorbente ligado a enzimas	rFeIFN- $\omega$	Interferón omega felino recombinante
dpm	Día por medio	RIA	Ensayos por radio inmunoprecipitación
epiBr	16 alfa-bromo-epiandrosterona	ARN	Ácido ribonucleico
ABA	Ácidos biliares en ayunas	VPB	Virus de la peste bovina
GEFC	Gingivo-estomatitis felina crónica	FR	Frecuencia respiratoria
FCoV	Coronavirus felino	TI	Transcriptasa inversa
FCV	Calicivirus felino	PCR-TI	Reacción en cadena de la polimerasa con transcriptasa inversa
FDA	Food and Drug Administration (Administración de Medicamentos y Alimentos)	SC	Subcutáneo
PDF	Producto de la degradación de la fibrina	GE	Gravedad específica
FECoV	Coronavirus entérico felino	s.g.	subgingival
FSV	Virus del sarcoma felino	l/d	una vez al día
FeLV	Virus de la leucemia felina	SPC	Resumen de las características del producto
FHV	Herpesvirus felino	LPES	Leucoencefalitis o panencefalitis esclerosante subaguda
FHV-1	Herpesvirus felino tipo 1	STT	Prueba de lágrimas de Schirmer
PIF	Peritonitis infecciosa felina	Th1	T ayudante 1
VPIF	Virus de la peritonitis infecciosa felina	Th2	T ayudante 2
FIV	Virus de inmunodeficiencia felina	TNF-alfa	Factor de necrosis tumoral alfa
LROF	Lesiones por reabsorción odontoclástica felina	URTI	Infección de las vías respiratorias superiores
FPV	Parvovirus felino (o Virus de la panleucopenia felina)	EVS-FCV	Enfermedad virulenta sistémica asociada a FCV
VLTF	Virus con tropismo para linfocitos T felino	WB	Western Blots
		GB	Glóbulo blanco
		CL	Cifra de leucocitos



Copyright © VIRBAC S.A.

Ninguna parte del material puede ser reproducida o transmitida en forma alguna por ningún medio, sea éste electrónico o mecánico, fotocopias, grabaciones u otro, ni almacenada en un sistema de búsqueda, sin el permiso escrito del titular de los derechos; dicha solicitud deberá presentarse a Virbac S.A.